

ЕВРАЗИЙСКАЯ АССОЦИАЦИЯ ТЕРАПЕВТОВ
БЕЛОРУССКОЕ НАУЧНОЕ ОБЩЕСТВО КАРДИОЛОГОВ
РОССИЙСКОЕ НАУЧНОЕ МЕДИЦИНСКОЕ ОБЩЕСТВО ТЕРАПЕВТОВ

СТРУКТУРНЫЕ АНОМАЛИИ СЕРДЦА

Наднациональные (международные) рекомендации

Разработаны комитетом экспертов Евразийской ассоциации терапевтов,
Белорусским научным обществом кардиологов и
Российским научным медицинским обществом терапевтов

Секции «Наследственные нарушения соединительной ткани»
«Дисплазия соединительной ткани»

Рабочая группа по подготовке текста Рекомендаций:

Председатель: д.м.н., проф. Рудой А.С. (г. Минск);

Сопредседатели: проф. Бова А.А. (г. Минск); проф. Земцовский Э.В. (г. Санкт-Петербург); проф., академик НАН Белоруссии Мрочек А.Г. (г. Минск).

Ответственный секретарь: к.м.н., доц. Нехайчик Т.А. (г. Минск);

Члены рабочей группы по подготовке текста Рекомендаций:

к.м.н., доц. Арутюнов А.Г. (г. Москва); к.м.н., доц. Вертинский Е.А. (г. Минск); проф. Козловский В.И. (г. Витебск); к.м.н., доц. Летковская Т.А. (г. Минск); к.м.н., доц. Лобанов М.Ю. (г. Санкт-Петербург); к.м.н., с.н.с. Лунева Е.Б. (г. Санкт-Петербург); к.м.н. Лысый Ю.С. (г. Минск); к.м.н., доц. Мартусевич Н.А. (г. Минск); д.м.н., в.н.с. Малев Э.Г. (г. Санкт-Петербург); к.м.н. Наумчик И.В. (г. Минск); к.м.н., доц. Парфенова Н.Н. (г. Санкт-Петербург); к.м.н. Потапов В.В. (г. Омск); проф. Пристром А.М. (г. Минск); проф. Пырочкин В.М. (г. Гродно); к.м.н. Румянцева В.А. (г. Москва); к.м.н. Шкет А.П. (г. Минск).

Состав комитета экспертов по разработке Рекомендаций

проф. Арутюнов Г.П. (г. Москва); проф. Бойцов С.А. (г. Москва); проф. Булгак А.Г. (г. Минск); проф. Викторова И.А. (г. Омск); проф. Гендлин Г.Е. (г. Москва); проф. Гладких Н. Н. (Ставрополь); проф. Гнусаев С.Ф. (г. Тверь); проф. Голофеевский В.Ю. (г. Санкт-Петербург); проф. Демин А.А. (г. Новосибирск), проф. Домницкая Т.М. (Москва); проф. Заклязьминская Е.В. (г. Москва); проф. Кадурина Т.И. (г. Санкт-Петербург); проф., академик РАН Мазуров В.И. (г. Санкт-Петербург); проф., академик РАН Мартынов А.И. (г. Москва); проф. Митьковская Н.П. (г. Минск); проф. Москалев А.В. (г. Санкт-Петербург); проф. Нечаева Г.И. (г. Омск); проф., академик НАН Белоруссии Островский Ю.П. (г. Минск); проф. Перекальская М.А. (г. Новосибирск); проф. Сарыбаев А.Ш. (г. Бишкек); проф., член-кор. НАН Белоруссии Снежицкий В.А. (г. Гродно); проф. Цыган В.Н. (г. Санкт-Петербург); проф. Черкашин Д.В. (г. Санкт-Петербург); проф. Ягода А.В. (г. Ставрополь).

Наднациональные (международные) рекомендации по структурным аномалиям сердца утверждены на II Съезде Евразийской ассоциации терапевтов 19 мая 2016 года, г. Ереван.

Сокращения и условные обозначения

Сообщества и организации

БОК — Белорусское общество

Кардиологов

ЕАТ — Евразийская ассоциация
терапевтов

ACC (от англ. *American College of
Cardiology*) — Американская
коллегия кардиологов

АНА (от англ. *American Heart
Assosiation*) — Американская
ассоциация кардиологов

ESC (от англ. *European Society of
Cardiology*) — Европейское
общество кардиологов

Исследования

РЕПЛИКА – акроним:

Распространенность Пролапса ми-
трального Клапана среди лиц
молодого возраста

PICSS — Patent Foramen Ovale in
Criptogenic Stroke

UKSAT – UK Small Aneurysm Trial

WARSS — Warfarin-Aspirin

Recurrent Stroke Study

SHARE — Study of Health

Assessment And Risk in Ethnic Groups

Сокращения

АГ — артериальная гипертензия

АД — артериальное давление

АМПП — аневризма

межпредсердной перегородки

АоК — аортальный клапан

АоР — аортальная регургитация

АТАК — асимметрия

трехстворчатого аортального
клапана

ДАК — двухстворчатый

(бикуспидальный) аортальный
клапан

ДСТ — дисплазия соединительной
ткани

ИБС — ишемическая болезнь сердца

ИМГ — интрамуральные гематомы

КА — корень аорты

КИ — криптогенный инсульт

КЛА — клапан легочной артерии

КТ — компьютерная томография

К-ЭхоКГ — контрастная
эхокардиография

ЛДС — синдром Луиса-Дитца

ЛКС — левая коронарная створка

ЛП — левое предсердие

МД — миксоматозная дегенерация

МК — митральный клапан

МР — митральная регургитация

МРТ — магнитно-резонансная
томография

МСКТ — мультиспиральная
компьютерная томография

СМ — синдром Марфана

НКС — некоронарная створка

ННСТ — наследуемые нарушения
соединительной ткани

ОАС — острый аортальный синдром

ООО — открытое овальное окно

ОР (от англ. *relative risk, RR*) —
относительный риск

ПАК — пролапс аортального клапана

ПАЯ — пенетрирующие аортальные
язвы

ПВЭ — парадоксальная венозная
эмболия

ПЖ — правый желудочек

ПКЛА — пролабирование клапана
легочной артерии

ПКС — правая коронарная створка

ПМК — пролапс митрального
клапана

ПП — правое предсердие

ППТ – площадь поверхности тела
ПТК — пролапс трикуспидального
клапана
ПЭ — парадоксальная эмболия
РА — расслоение (рассечение)
аорты
РКИ — рандомизированное
клиническое исследование
САС — структурные аномалии
сердца
СВСТ — системное вовлечение
соединительной ткани
ССЗ — сердечно-сосудистые
заболевания
СТ — соединительная ткань
ТКК – трикуспидальный клапан
ТТ-ЭхоКГ — Трансторакальная
эхокардиография
УЗДГ — ультразвуковая
доплерография

УЗИ — ультразвуковое
исследование
ЧП-ЭхоКГ — чрезпищеводная
эхокардиография
ФК АоК — фиброзное кольцо
аортального клапан
ФЭН — фиброэластиновая
недостаточность
ЭДС — синдрома Элерса-Данло
ЭКГ — электрокардиограмма
ЭхоКГ — эхокардиография,
эхокардиографический
FBN — ген фибриллина
MASS (акроним: *Myopia, Mitral valve
prolapse, Aorta, Skeleton, Skin*) —
миопия, митральный клапан, аорта,
кожа, скелет
4КП — четырёхкамерная позиция

Оглавление

1. ПРЕДИСЛОВИЕ
2. ВВЕДЕНИЕ
3. ОПРЕДЕЛЕНИЯ И ТЕРМИНОЛОГИЯ
 - 3.1. ПРОБЛЕМНЫЕ И АКТУАЛЬНЫЕ ВОПРОСЫ
 - 3.2. ОСНОВНЫЕ ЛИТЕРАТУРНЫЕ ИСТОЧНИКИ
4. ПРЕДСЕРДНЫЕ СТРУКТУРНЫЕ АНОМАЛИИ СЕРДЦА
 - 4.1. ОТКРЫТОЕ ОВАЛЬНОЕ ОКНО
 - 4.1.1. ТЕРМИНОЛОГИЯ И НОЗОЛОГИЯ
 - 4.1.2. РАСПРОСТРАНЕННОСТЬ
 - 4.1.3. НОРМАЛЬНАЯ АНАТОМИЯ, ЭМБРИОГЕНЕЗ И ФИЗИОЛОГИЯ
 - 4.1.4. КЛИНИЧЕСКИЕ ПРОЯВЛЕНИЯ
 - 4.1.5. АССОЦИИРОВАННЫЕ КЛИНИЧЕСКИЕ СОСТОЯНИЯ И ОСЛОЖНЕНИЯ
 - 4.1.5.1 ПАРАДОКСАЛЬНАЯ (ВЕНОЗНАЯ) ЭМБОЛИЯ
 - 4.1.5.2 МИГРЕНЬ С АУРОЙ
 - 4.1.5.3 ПРОТРОМБОТИЧЕСКИЕ НАРУШЕНИЯ
 - 4.1.5.4 PLATURNEA-ORTHOIDEOSIA СИНДРОМ
 - 4.1.5.5 ДЕКОМПРЕССИОННАЯ БОЛЕЗНЬ
 - 4.1.5.6 СИНДРОМ ОБСТРУКТИВНОГО НОЧНОГО АПНОЭ
 - 4.1.5.7 ТРАНЗИТОРНАЯ ГЛОБАЛЬНАЯ АМНЕЗИЯ
 - 4.1.6. ДИАГНОСТИКА
 - 4.1.6.1 ТРАНСТОРАКАЛЬНАЯ ЭхоКГ
 - 4.1.6.2 2D-ЧРЕСПИЩЕВОДНАЯ ЭхоКГ
 - 4.1.6.3 КОНТРАСТНАЯ ЭХОКАРДИОГРАФИЯ
 - 4.1.6.4 3D-ЧРЕСПИЩЕВОДНАЯ ЭхоКГ
 - 4.1.6.5 ИНТРАКАРДИАЛЬНАЯ ЭхоКГ
 - 4.1.6.6 ПРОТОКОЛ ЭхоКГ-ИССЛЕДОВАНИЯ
 - 4.1.6.7 КОНТРАСТНАЯ ТРАНСКРАНИАЛЬНАЯ ДОППЛЕРОГРАФИЯ СОСУДОВ ГОЛОВНОГО МОЗГА
 - 4.1.6.8 ОГРАНИЧЕНИЯ ФУНКЦИОНАЛЬНЫХ МЕТОДОВ ИССЛЕДОВАНИЯ ПРИ ДИАГНОСТИКЕ ОО
 - 4.1.6.9 ОБЩИЕ ПОЛОЖЕНИЯ ПО ВЫБОРУ МЕТОДА УЛЬТРАЗВУКОВОЙ ДИАГНОСТИКИ
 - 4.1.7. ДИФФЕРЕНЦИАЛЬНАЯ ДИАГНОСТИКА
 - 4.1.8. СТРАТИФИКАЦИЯ РИСКА, ПРОГНОЗ ПАРАДОКСАЛЬНОЙ ЭМБОЛИИ И КРИПТОГЕННОГО ИНСУЛЬТА
 - 4.1.9. ЛЕЧЕНИЕ
 - 4.1.9.1 ТРАНСКАТЕТЕРНОЕ ЗАКРЫТИЕ ОО
 - 4.1.9.2 ЗАКРЫТИЕ ОО БЕЗ ОПЕРАТИВНОГО ВМЕШАТЕЛЬСТВА
 - 4.1.9.3 МЕДИКАМЕНТОЗНАЯ И НЕМЕДИКАМЕНТОЗНАЯ ПРОФИЛАКТИКА ПОВТОРНОГО ИНСУЛЬТА
 - 4.2. АНЕВРИЗМА МЕЖПРЕДСЕРДНОЙ ПЕРЕГОРОДКИ
 - 4.2.1. ТЕРМИНОЛОГИЯ И НОЗОЛОГИЯ
 - 4.2.2. РАСПРОСТРАНЕННОСТЬ
 - 4.2.3. КЛАССИФИКАЦИЯ
 - 4.2.4. ЭхоКГ-ДИАГНОСТИКА
 - 4.2.5. КЛИНИЧЕСКАЯ ДИАГНОСТИКА
 - 4.2.6. АМПП С ПРОЧИМИ СТРУКТУРНЫМИ АНОМАЛИЯМИ СЕРДЦА
 - 4.2.7. СТРАТИФИКАЦИЯ РИСКА, ПРОГНОЗ
 - 4.2.8. ПОДХОДЫ К ТЕРАПИИ

- 4.3. СЕТЬ СИАРИ (КИАРИ)
 - 4.3.1. АНАТОМИЯ И ЭМБРИОЛОГИЯ
 - 4.3.2. РАСПРОСТРАНЕННОСТЬ
 - 4.3.3. ЭхоКГ-ДИАГНОСТИКА
 - 4.3.4. КЛИНИЧЕСКОЕ ЗНАЧЕНИЕ
- 4.4. УДЛИНЕННЫЙ ЕВСТАХИЕВ КЛАПАН
 - 4.4.1. АНАТОМИЯ И ЭМБРИОЛОГИЯ
 - 4.4.2. РАСПРОСТРАНЕННОСТЬ
 - 4.4.3. ЭхоКГ-ДИАГНОСТИКА
 - 4.4.4. КЛИНИЧЕСКОЕ ЗНАЧЕНИЕ
- 5. ПРОЛАПСЫ КЛАПАНОВ
 - 5.1. ПРОЛАПС МИТРАЛЬНОГО КЛАПАНА
 - 5.1.1. АНАТОМИЯ МИТРАЛЬНОГО КЛАПАНА
 - 5.1.2. ГИСТОЛОГИЯ МИТРАЛЬНОГО КЛАПАНА
 - 5.1.3. ЭТИОПАТОГЕНЕЗ
 - 5.1.4. СОВРЕМЕННЫЕ ПОДХОДЫ К ТЕРМИНОЛОГИИ И КЛАССИФИКАЦИИ
 - 5.1.5. РАСПРОСТРАНЕННОСТЬ
 - 5.1.6. КЛИНИЧЕСКАЯ КАРТИНА
 - 5.1.7. ЭХО-КГ ДИАГНОСТИКА
 - 5.1.8. ЭКГ ДИАГНОСТИКА
 - 5.1.9. ДИФФЕРЕНЦИАЛЬНАЯ ДИАГНОСТИКА
 - 5.1.10. ОСЛОЖНЕНИЯ
 - 5.1.11. ПРОГНОЗ
 - 5.1.12. ТАКТИКА ВЕДЕНИЯ, ПОДХОДЫ К ТЕРАПИИ
 - 5.2. ПРОЛАПС АОРТАЛЬНОГО КЛАПАНА
 - 5.2.1. ЭТИОПАТОГЕНЕЗ
 - 5.2.2. РАСПРОСТРАНЕННОСТЬ
 - 5.2.3. ЭхоКГ-ДИАГНОСТИКА
 - 5.2.4. КЛИНИЧЕСКОЕ ТЕЧЕНИЕ, ОСЛОЖНЕНИЯ
 - 5.2.5. ЛЕЧЕБНАЯ ТАКТИКА
 - 5.3. ПРОЛАПС ТРИКУСПИДАЛЬНОГО КЛАПАНА
 - 5.3.1. АНАТОМИЯ И ЭТИОПАТОГЕНЕЗ
 - 5.3.2. РАСПРОСТРАНЕННОСТЬ
 - 5.3.3. ЭхоКГ-ДИАГНОСТИКА
 - 5.3.4. КЛИНИЧЕСКИЕ ПРОЯВЛЕНИЯ
 - 5.3.5. ТЕЧЕНИЕ И ПРОГНОЗ
 - 5.3.6. ЛЕЧЕНИЕ
 - 5.4. ПРОЛАБИРОВАНИЕ КЛАПАНА ЛЕГОЧНОЙ АРТЕРИИ
 - 5.4.1. ОБЩИЕ СВЕДЕНИЯ
 - 5.4.2. РАСПРОСТРАНЕННОСТЬ
 - 5.4.3. ЭхоКГ-ДИАГНОСТИКА
 - 5.4.4. КЛИНИЧЕСКОЕ ТЕЧЕНИЕ И ПРОГНОЗ
 - 5.4.5. ЛЕЧЕНИЕ
- 6. АСИММЕТРИЯ ТРЕХСТВОРЧАТОГО АОРТАЛЬНОГО КЛАПАНА (АТАК)
 - 6.1. ТЕРМИНОЛОГИЯ И ОПРЕДЕЛЕНИЯ
 - 6.2. НОРМАЛЬНАЯ АНАТОМИЯ И АТАК
 - 6.3. РАСПРОСТРАНЕННОСТЬ
 - 6.4. ПАТОФИЗИОЛОГИЯ И ПАТОМОРФОЛОГИЯ
 - 6.5. ДИАГНОСТИКА

- 6.5.1. ЭхоКГ-ДИАГНОСТИКА
- 6.5.2. ПАТОМОРФОЛОГИЧЕСКАЯ ДИАГНОСТИКА
- 6.6. КЛИНИЧЕСКИЕ ПРОЯВЛЕНИЯ
- 6.7. ТЕЧЕНИЕ И СТРАТИФИКАЦИЯ РИСКА
- 7. ВЗАИМОСВЯЗИ СТРУКТУРНЫХ АНОМАЛИЙ СЕРДЦА И ИХ КЛИНИЧЕСКОЕ ЗНАЧЕНИЕ

ПРЕДИСЛОВИЕ

В Рекомендациях обобщена и проанализирована доказательная и доступная на момент написания научная и медицинская информация, касающаяся структурных аномалий сердца с целью помощи практикующим работникам здравоохранения в выборе оптимальных стратегий ведения пациента с данными состояниями, принимая во внимание исходы и соотношение «риск-польза» диагностических и лечебных мероприятий.

В последние годы Европейским обществом кардиологов (ESC) и другими обществами и организациями выпущен ряд рекомендаций, посвященных отдельно взятым направлениям в изучении нарушений развития структурных элементов сердечно-сосудистой системы (межпредсердных коммуникаций и пр.).

Рекомендации «Структурные аномалии сердца» представляют собой официальную позицию трех сообществ по обозначенной проблеме и будут регулярно обновляться. Члены Проблемной комиссии были отобраны Евразийской ассоциацией терапевтов (ЕАТ), Белорусским обществом Кардиологов (БОК) и Российским научным медицинским обществом терапевтов (РНМОТ) с целью создания представительства профессионалов, вовлечённых в оказание помощи пациентам данного профиля. Отобранные эксперты также провели всестороннюю оценку доступной доказательной базы по ведению (включая диагностику, лечение, профилактику и реабилитацию) пациентов с данной патологией.

При подборе и изложении материалов мы стремились руководствоваться принципами, предъявляемых к клиническим руководствам, общей конечной целью которых является совершенствование клинической практики и повышение качества медицинской помощи пациентам кардиологического профиля. Выработанные мнения призваны служить ориентиром для практических врачей в вопросах профилактики, диагностики и лечения САС с принятием оптимальных клинических решений, основанных на принципах доказательной медицины (табл. 1.1; табл.1.2) ¹

1

http://www.scardio.ru/rekomendacii/rekomendacii_rko/polozhenie_o_nacionalnyh_klinicheskikh_rekomendaciyah

Таблица 1.1 - Классы рекомендаций

Классы рекомендаций	Определение	Предлагаемая формулировка
Класс I	Данные и/или всеобщее согласие, что конкретный метод лечения или процедура полезны, эффективны, имеют преимущества.	Рекомендуется / показан
Класс II	Противоречивые данные и/или расхождение мнений о пользе/эффективности конкретного метода лечения или процедуры.	
Класс IIa	Большинство данных/мнений говорит о пользе/ эффективности.	Целесообразно применять
Класс IIb	Данные/мнения не столь убедительно говорят о пользе/эффективности.	Можно применять
Класс III	Данные и/или всеобщее согласие, что конкретный метод лечения или процедура не являются полезной или эффективной, а в некоторых случаях могут приносить вред.	Не рекомендуется

Таблица 1.2 - Уровни доказательности

Уровень доказательности А	Данные многочисленных рандомизированных клинических исследований или мета-анализов.
Уровень доказательности В	Данные одного рандомизированного клинического исследования или крупных нерандомизированных исследований.
Уровень доказательности С	Согласованное мнение экспертов и/или небольшие исследования, ретроспективные исследования, регистры.

Эксперты и рецензенты заполнили “декларации конфликта интересов” по возможным или имеющимся конфликтам интересов. Дополнительно для экспертизы национальных рекомендаций использовался опросник по Экспертизе и Аттестации Руководств (The AGREE Collaboration). О любых изменениях в декларациях интересов, возникавших в период написания текста, было необходимо проинформировать БОК с последующим внесением соответствующих дополнений. После получения одобрений текст утверждался всеми входящими в Рабочую группу экспертами. Окончательный документ утверждался Экспертной комиссией EAT для одновременной публикации в журнале EAT. Авторский коллектив планирует регулярное обновление данных рекомендаций.

1. Введение.

На протяжении последних двух десятилетий проблема наследуемых нарушений соединительной ткани (ННСТ) активно разрабатывается клиническими и научными школами постсоветского пространства с лидирующими позициями российских ученых.

Об актуальности данного направления клинической медицины свидетельствуют вышедшие в свет российские (2009, 2012, 2015, 2016 г.) и белорусские (2014 г.) национальные рекомендации, в которых приведены общие принципы диагностики и лечения синдромных и несиндромных форм ННСТ.

Кардиологические аспекты ННСТ включают внутрисердечные и сосудистые аномалии, данные по которым были максимально обобщены в 2012 году в монографии Земцовского Э.В. и Малева Э.Г. «Малые аномалии сердца и диспластические фенотипы» [1].

В 2014 - 2015 г. вышли рекомендации Европейского общества кардиологов по диагностике и лечению заболеваний аорты, включая раздел по наследственным аортопатиям при наследственных нарушениях соединительной ткани [2], рекомендации по эхокардиографической оценке дефектов межпредсердной перегородки (ДМПП) и открытого овального окна (ООО) [3], обновленные руководства по ведению пациентов с клапанными заболеваниями сердца, в том числе целый ряд работ, подтверждающих высокий риск осложнений, прежде всего кардиоэмболических, при отдельных вариантах внутрисердечных аномалий и их сочетаниях.

В целом, несмотря на широкий спектр полиорганных и полисистемных клинических проявлений, именно кардиоваскулярная патология определяет трудоспособность и жизненный прогноз у пациентов с ННСТ. Поэтому обобщение имеющихся данных представляется важной и актуальной задачей, в том числе с позиций профилактической медицины.

Вместе с тем, многообразие форм сердечно-сосудистой патологии при ННСТ, сложности в разграничении внутрисердечной патологии от вариантов нормы, в том числе в детском возрасте, разночтения в критериях эхокардиографической диагностики, подходах к классификации, а также разнородные категории обследованных групп, создают проблемы в формировании доказательной базы при разработке стратификации риска той или иной кардиологической патологии, ассоциированной с ННСТ. Поэтому из всего спектра внутрисердечных аномалий выделены и рассмотрены только те структурные аномалии сердца (САС), по которым в литературных источниках накоплены значимые данные, представляющие интерес для практикующего врача.

Основная цель рекомендаций – акцентуация на кардиологических аспектах ННСТ, сближение сложившихся подходов в диагностике и тактике

ведения пациентов с САС, принятых международными медицинскими сообществами, с подходами, которые могут быть реализованы в нашей стране.

В документе перечислены основные пробелы в доказательствах и имеющихся данных с целью очертить основные направления для дальнейших исследований.

2. Определения и терминология

Наследуемые (наследственные) нарушения соединительной ткани (ННСТ) – гетерогенная группа заболеваний, обусловленных генетическими дефектами синтеза и / или распада белков внеклеточного матрикса либо нарушениями морфогенеза соединительной ткани (СТ). В настоящее время описано более 250 синдромов ННСТ [4].

Выделяют *синдромные моногенные формы* с согласованными критериями и *несиндромные формы мультифакториальной природы*² (рис. 1.1).

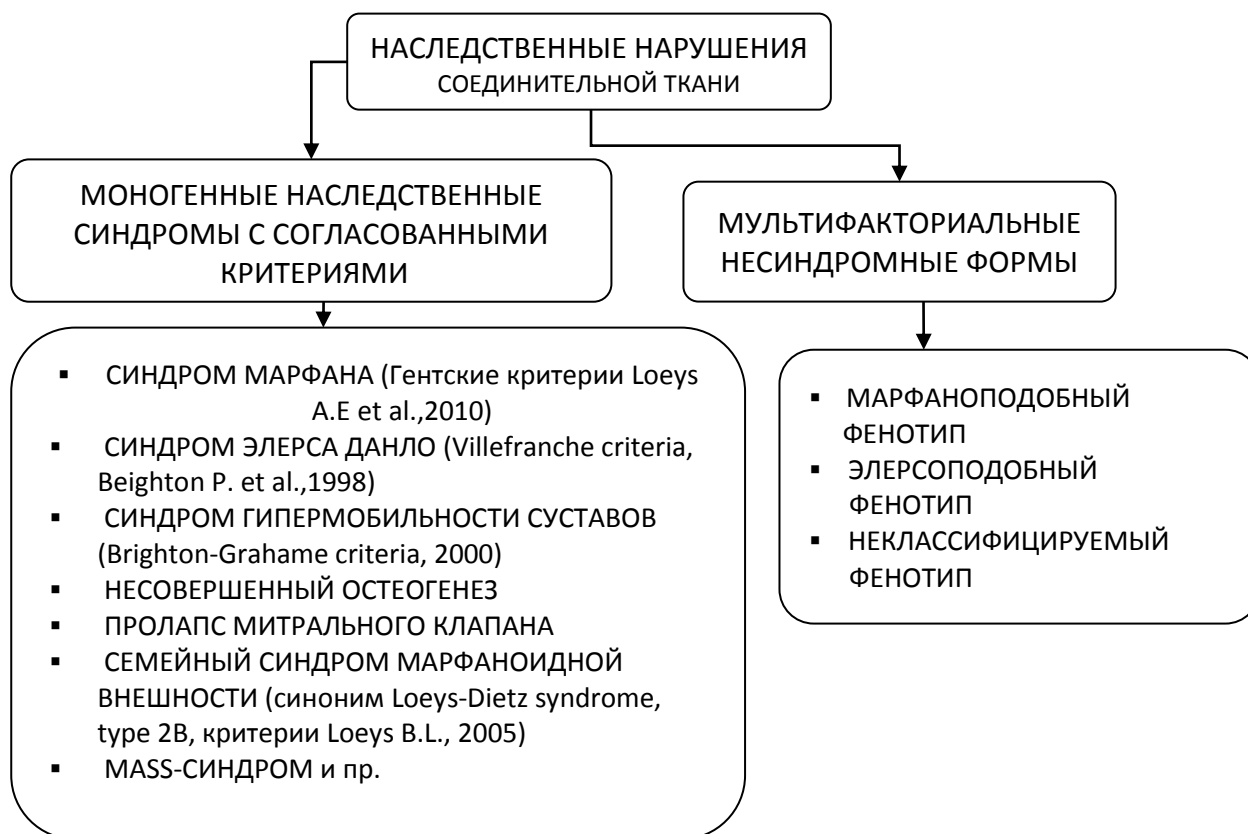


Рисунок 1.1 – Современные представления о структуре наследуемых нарушений соединительной ткани

Помимо традиционно сложившихся подходов с выделением трех классических фенотипов (марфаноподобный, элерсоподобный и

² *Синоним: «Дисплазия соединительной ткани» (ДСТ), под которой сегодня может скрываться значительное количество генетически неоднородных моногенных ННСТ, обусловленных «мягкими» мутациями, протекающих со стертой клинической картиной либо еще не диагностированные формы.*

неклассифицируемый) (рис.1.1), рассматриваются *марфаноидная внешность, доброкачественная гипермобильность суставов и пограничный пролапс (прогиб) митрального клапана.*

Моногенные наследуемые синдромы – синдромы с известными согласованными диагностическими критериями, большинство из которых имеет молекулярно-генетическое подтверждение и часто обусловлено первичными мутациями генов.

Дисплазия, или многофакторные нарушения соединительной ткани – гетерогенная группа заболеваний, полигенно-многофакторной природы, обусловленных вовлечением в патогенез общих ферментных систем и различных структурных белков внеклеточного матрикса СТ, объединенных в фенотипы на основе общности внешних и/или висцеральных признаков.

Врожденный порок развития – отклонение органа от нормального анатомического строения, приводящее к клинически значимым нарушениям функции. Пороки развития встречаются в виде, как самостоятельных нозологических форм, так и в сочетании с другими признаками системного вовлечения соединительной ткани (СВСТ) при моногенных синдромах ННСТ.

Малые аномалии развития (МАР) – наследуемые или врожденные отклонения от нормального анатомического строения органов, не связанные с анатомо-физиологическими особенностями детского возраста, при определенных условиях приводящие к нарушению функции. К *внешним* МАР относят аномалии развития костно-скелетные, мышечные, эктодермальные; к *висцеральным* – изменения строения органа зрения, сердечно-сосудистой и респираторной системы, органов брюшной полости, мочевыделительной и репродуктивной систем.

Структурные (малые) аномалии сердца являются проявлением МАР со стороны сердечно-сосудистой системы [1].

3.1. Проблемные и актуальные вопросы

Совершенствование ЭхоКГ-диагностики, накопление и обобщение результатов научных и клинических исследований обусловили интерес к пограничным отклонениям в строении сердца, к которым могут быть отнесены структурные аномалии сердца (САС).

Наиболее широко принятая дефиниция таких внутрисердечных аномалий – малые аномалии сердца (МАС), определяемые как *наследственно-обусловленные или врожденные структурные изменения клапанного аппарата сердца (его соединительнотканного каркаса), включая магистральные сосуды, в виде различных анатомических аномалий, не сопровождающиеся гемодинамически грубыми и клинически значимыми нарушениями* [1, 5].

Одни исследователи к МАС причисляют любые аномалии, выявляемые при морфологическом исследовании, другие рассматривают их как клинико-ЭхоКГ-понятие, включающее именно те аномалии, которые удастся выявить прижизненно в процессе полипозиционного ЭхоКГ исследования (Гнусаев С.Ф., Белозеров Ю.М.,1997).

Не отрицая актуальность термина и определения «малых аномалии сердца» нельзя не отметить дискуссионность отдельных положений - «клинически значимое нарушение», «грубые нарушения гемодинамики», которые не вполне соответствуют современной международной терминологии.

В англоязычной литературе термин МАС не используется как единое понятие, позволяющее объединить все гемодинамически малозначимые аномалии соединительнотканного каркаса и клапанного аппарата сердца [1]. Наиболее часто применяются термины "*cardiac abnormalities*", "*structural heart anomalies*", "*cardiac anomalies*", "*morphological abnormalities*" и "*structural cardiac abnormalities*". Нозологически это в большинстве случаев аневризма межпредсердной перегородки (АМПП), открытое овальное окно (ООО), удлиненный евстахиев клапан, сеть Киари и пролапс митрального клапана (ПМК).

Мы посчитали возможным использовать термин «структурные аномалии сердца» (САС) как более общий, позволяющий избежать ограничений, имеющих в определении «МАС», акцентируя основное внимание на доказанной клинической значимости той или иной внутрисердечной структуры, что определило перечень обсуждаемых САС.

Примером служит ПМК, который обоснованно может быть отнесен к САС при определенных ЭхоКГ-параметрах, например, при пограничном пролабировании створок без их утолщения и значимой митральной регургитации, как диагноз при исключении первичного семейного миксоматозного / немиксоматозного ПМК. В **то же** время, ПМК в качестве САС нередко сопровождается другие классифицируемые и неклассифицируемые диспластические синдромы и фенотипы при ННСТ. Дополнительный нюанс – это возможность прогрессирования с возрастом исходно незначимого ПМК. Исходя из вышесказанного рассмотрение ПМК в соответствующем разделе издания во всех возможных проявлениях, особенно с позиций его дифференциальной диагностики как моногенного заболевания от САС с отличным прогнозом, не противоречит поставленным целям.

Аналогичная ситуация сложилась в отношении ООО. В настоящее время в современных рекомендациях четко обозначена позиция дефекта межпредсердной перегородки (ДМПП), как врожденного порока (congenital heart defects) и ООО как аномалии межпредсердной перегородки и связанными с ней синдромами (abnormalities of the interatrial septum and their associated

syndromes). В связи с чем, ДМПП в данном документе не рассматривается и только упоминается в разделе дифференциальной диагностики.

Еще один «открытый» вопрос – это классификация САС, структурировать которую при современном уровне знаний крайне затруднительно. В связи с чем, следует сделать несколько обобщений, касающихся подходов к классификации САС. Первые описания принадлежали патологоанатомам. Однако толчок к изучению клинической значимости морфологических отклонений в развитии сердца и аорты связан с широким внедрением в клиническую практику ЭхоКГ и активным изучением проблемы ННСТ. Сегодняшние накопленные знания – это результат научных исследований клиницистов, специалистов по сонографии, патоморфологов и генетиков. Первые клинические классификации включали до 30 внутрисердечных аномалий (основанные на данных ЭхоКГ по анатомическому принципу), большинство из которых не имели определенного клинического значения (С.Ф. Гнусаев, Ю.М. Белозеров, 1997). В последующем такой анатомический подход подвергся критике, но и иные дополнения к классификации, к примеру, градация МАС по этиологии, не прижились в клинической практике. Вместе с тем, ставя во главу угла клиническое значение той или иной САС, представляется целесообразным объединение ограниченного числа САС по анатомическому, этиологическому принципу и однотипности клинических осложнений. В связи с этим, были выделены *предсердные САС – АМПП, ООО, ЕК, сеть Киари, отдельно – пролапсы клапанов и асимметрия трехстворчатого аортального клапана (АТАК)*. Несомненно, что в процессе дальнейших исследований и накопления данных, особенно с учетом прогресса визуализационных технологий, этот перечень будет расширяться и дополняться.

Внесение в классификацию перечисленных САС определяется их сопряженностью с риском серьезных осложнений и ассоциированных состояний. Прежде всего, это криптогенные инсульты, ТИА при ООО и АМПП; аритмический синдром (развитие фибрилляции предсердий и пр.), церебральные эмболии, эндокардит при пролапсах клапанов; формирование более раннего склеротического аортального порока на фоне АТАК; тромбоэмболии, инфекционный эндокардит, проблемы при внутрисердечных эндоваскулярных вмешательствах при наличии сети Киари и ЕК. Важно понимать и то, что рассматриваемые САС могут быть соотнесены с сердечно-сосудистыми проявлениями *плейотропии*³ мутантных генов, ответственных за развитие менделирующих ННСТ. При моногенных формах ННСТ (синдромах Марфана, Луиса-Дитца, Элерса-Данло и пр.) пролапсы митрального и трикуспидального клапанов, АМПП и ООО могут ассоциироваться с пограничным расширением, дилатацией и аневризмой корня и/или грудного

³ Плейотропия – влияние одного гена на несколько фенотипических признаков.

отдела аорты. В данном случае, самостоятельный риск осложнений при САС уступает риску аневризмы / расслоения аорты (т.е. определенной вероятности развития острого аортального синдрома) при моногенных ННСТ. Аспекты наследственных аортопатий являются сложной проблемы и изложены в отдельном руководстве «Аортопатии при наследуемых нарушениях соединительной ткани».

Аналогичная ситуация касается разноречий в стратификации риска при САС. Так, кардиотромбоэмболические осложнения характерны для ООО, АМПП, сети Киари. Однако частота этих осложнений и доказательная база существенно различаются.

Представляется ошибочным отождествление клинической значимости с распространенностью САС. Так, аномально расположенные хорды встречаются чаще всего при ЭхоКГ, но их значение для клинической практики пока остается неопределенным.

Обоснованный интерес представляет разработка проблемы АТАК, который уже достаточно обоснованно можно рассматривать как предиктор раннего склеротического поражения АоК, что открывает новое направление в решении этой сложной проблемы.

Анализ имеющихся данных указывает на необходимость разграничения перечня (классификации) САС у детей и взрослых, так как некоторые из них (например, ООО, евстахиев клапан) расцениваются до определенного возраста как вариант нормы детского организма, но сохраняясь в зрелом возрасте, могут иметь значимые клинические проявления.

Совершенствование ЭхоКГ-диагностики, а также проведение многоцентровых исследований должны способствовать выработке единого мнения по ЭхоКГ-критериям той или иной САС. Примером САС, имевшей самые различные количественные параметры, является АМПП.

Учитывая имеющиеся национальные рекомендации, вопросы общей диагностики ННСТ в данном издании не обсуждались. Вместе с тем, рассматривая частные вопросы кардиологических и сосудистых проблем мы исходили из системности поражения СТ и общих патогенетических механизмов развития этой патологии.

На сегодняшний день не представляется возможным однозначно ответить в каждой клинической ситуации – имеем мы дело с изолированной САС или следствием системного дефекта СТ (моногенные формы (синдромы) ННСТ или заболевания мультифакториальной природы). Нет возможности генетического типирования каждой нозологической единицы. Вместе с тем, накопившаяся информация о самостоятельном клиническом значении ряда САС требует к себе пристального внимания со стороны практикующих врачей вне зависимости от того выражена или нет системность поражения. С другой

стороны, выявление определенных САС не должно рассматриваться как ЭхоКГ-находка, а требует оценки пациента с позиций имеющихся фенотипических критериев ННСТ для своевременной диагностики определенных ННСТ, при некоторых из которых течение САС имеет более неблагоприятный прогноз.

Таким образом, опираясь, в первую очередь, на опыт российской школы, в данном документе впервые предпринята попытка обобщить анализ отечественной и зарубежной литературы последних 5 лет, приблизить и интегрировать данные исследований зарубежных центров в отечественную практическую деятельность.

3.2. Основные литературные источники

Для написания руководства использовались следующие основные публикации:

1. Руководство по диагностике и лечению заболеваний аорты Европейского общества кардиологов 2014 года [2].
2. Руководящие принципы ЭхоКГ-оценки ДМПП и овального окна Американского общества эхокардиографии и общества сердечной ангиографии и интервенций 2015 года [3].
3. Руководство по ведению пациентов с клапанными заболеваниями сердца Американской коллегии кардиологов и Американской ассоциации сердца 2014 года [6].
4. Руководство по лечению клапанных заболеваний сердца Европейского общества кардиологов / Европейской ассоциации кардиоторакальной хирургии 2012 года [7].
5. Рекомендации по эхокардиографической оценке структур сердца у взрослых: обновленная информация Американского общества по эхокардиографии и Европейской ассоциации сердечно-сосудистой визуализации 2015 года [8].
6. Руководство по сердечному УЗИ при выполнении контрастной эхокардиографии: сфокусированное на обновлении Американского общества по эхокардиографии 2014 года [9].
7. Международные рекомендации диагностики синдрома Марфана – Гентские критерии (в ревизии 2010 года) [10].
8. Берлинская нозология наследственных нарушений соединительной ткани 1988 года (Beighton P. et al., 1988).
9. Международные рекомендации диагностики синдрома Элерса-Данло – Вильфраншские критерии 1998 года [11].

10. Международные рекомендации диагностики синдрома гипермобильности суставов – Брайтонские критерии 1998 года в последующей их ревизией R. Graham 2000 года [12].
11. Наследственные нарушения соединительной ткани в кардиологии. Диагностика и лечение. Российские рекомендации (I пересмотр) 2012 года. *Разработаны комитетом экспертов секции «Дисплазии соединительной ткани сердца» ФГБУ ФЦСКЭ им. академика В.А. Алмазова при Российском кардиологическом обществе* [13].
12. Национальные рекомендации российского научного медицинского общества терапевтов по диагностике, лечению и реабилитации пациентов с дисплазиями соединительной ткани 2016 года. *Разработаны группой специалистов секции «Дисплазия соединительной ткани» РНМОТ* [14].
13. Российские рекомендации «Наследственные и мультифакториальные нарушения соединительной ткани у детей. Алгоритмы диагностики. Тактика ведения (Часть 1, Проект 2014 года) [15]. «Полиорганные нарушения при дисплазиях соединительной ткани. Алгоритмы диагностики и стандарты ведения». Проект российских рекомендаций (Часть 2, Проект 2015 года). *Разработаны комитетом экспертов педиатрической группы «Дисплазия соединительной ткани» при Российском научном обществе терапевтов.*
14. Белорусские национальные клинические рекомендации «Диагностика и лечение наследственных и мультифакториальных нарушений соединительной ткани» 2015 года. *Разработаны комитетом экспертов при Белорусском научном обществе кардиологов* [16].
15. Земцовский Э.В. и соавт. Цикл работ по наследственным нарушениям соединительной ткани [1].
16. Мартынов А.И., Яковлев В.М., Нечаева Г.И. и соавт. Цикл работ по дисплазиям соединительной ткани [17, 18].
17. Руководство для врачей по дисплазии соединительной ткани 2012 года / Кадурина Т.И., Горбунова В.Н. [4].
18. Национальное руководство по наследственным болезням 2012 года / под ред. Н.П. Бочкова [5].
19. Болезни клапанов сердца, монография 2012 года / Г.И. Сторожаков, Г.Е. Гендлин, О.А. Миллер [19].

4. Предсердные структурные аномалии сердца

4.1 Открытое овальное окно

4.1.1 Терминология и нозология

Открытое овальное окно (ООО) — форма межпредсердной коммуникации, анатомически представляющая «зондовое» отверстие, расположенное в центральной части межпредсердной перегородки (МПП) - в области овальной ямки, образующееся из налагающихся частей *первичной* (клапанная заслонка) и *вторичной* перегородки (овального отверстия). Открытое овальное окно - рудимент нормального кровообращения эмбриона, *не является врожденным пороком сердца и относится к САС.*

Функционирующее овальное окно — наличие гемодинамического сброса при ООО.

4.1.2 Распространенность

По данным самого крупного секционного исследования, основанного более чем на 9000 аутопсий, распространенность ООО в общей популяции колеблется от 15 до 35% (25%) всех лиц во взрослой популяции [20] и сопоставима с выявлением ООО при ЭхоКГ исследовании – 15 - 25% [21, 22, 23, 24].

4.1.3 Нормальная анатомия, эмбриогенез и физиология

Формирование МПП происходит на 5-6 неделе эмбриогенеза, что приводит к разделению первичного общего предсердия на правую и левую половины. *Первичная перегородка* выпячивается от крыши предсердия в направлении к эндокардиальным подушечкам. Отверстие между нижним краем первичной перегородки и эндокардиальными подушками является *первичным межпредсердным отверстием*. *Вторичное межпредсердное отверстие* образуется в виде многих мелких отверстий в первичной перегородке, которые возникают в результате апоптоза. Эти перфорации быстро увеличиваются, образуя единое отверстие. К 8-й неделе пренатального онтогенеза происходит формирование *вторичной перегородки*, которая по происхождению мышечная и сходна по строению со стенкой предсердия.

После окончания роста вторичной перегородки остается отверстие, именуемое овальным отверстием МПП. Когда верхняя часть первичной перегородки постепенно редуцируется, остаточная часть ее становится заслонкой овального отверстия, которая обеспечивает возможность правого потока крови через МПП у плода.

Расправление легких воздухом, увеличение легочного кровотока приводит к возрастанию давления в ЛП и смещению первичной перегородки вправо - к вторичной, что способствует закрытию овального окна. В дальнейшем, при

сохранении нормальных физиологических условий, первичная перегородка спаивается со вторичной, заканчивая септацию предсердий. В норме на месте овального окна определяется небольшое углубление, называемое «овальным углублением» (лат. fossa ovalis).

О незаращении овального отверстия как об отклонении от нормы следует говорить лишь после 1-го года жизни ребёнка.

Морфология ООО разнообразна, с краями разной толщины, наличием клапана или его, в той или иной степени, редукцией. Вариабельность касается как размеров, так и формы овального окна — от простого отверстия, прикрытого заслонкой, до длинного извилистого прохода [25]. В некоторых случаях первичная перегородка отстоит от вторичной из-за складки ткани на лево-предсердной стороне МПП, формируя т.н. «фиксированное» ООО [26].

4.1.4 Клинические проявления

В большинстве случаев пациенты с ООО малосимптомны, в связи с чем данная САС клинически выявляется крайне редко. В подростковом периоде может наблюдаться склонность к обморокам и динамическим нарушениям мозгового кровообращения. При гемодинамически значимых размерах ООО у детей старшего возраста возможно умеренное снижение толерантности к физическим нагрузкам, дыхательный дискомфорт. Клинические проявления могут появляться при длительном натуживании и задержке дыхания, что обусловлено открытием шунта, тогда как в покое и при бытовых физических нагрузках шунтирования крови не происходит.

Клинические ситуации, при которых следует предположить клапанно-неполноценное ООО, суммированы в табл. 4.1.

Таблица 4.1 - Клинические ситуации, при которых следует заподозрить функционирующее ООО

1.	Незначительный цианоз губ или носогубного треугольника при кашле, физических нагрузках (особенно статических), плаче (у детей);
2.	Стойкая предрасположенность к частым простудным и воспалительным заболеваниям бронхолёгочной системы;
3.	Задержка физического развития ребёнка, низкая толерантность к физическим нагрузкам, особенно в сочетании с симптомами дыхательного дискомфорта или дыхательной недостаточности;
4.	Возникновение необъяснимых потерь сознания, обмороков, симптомов преходящего нарушения мозгового кровообращения, особенно у лиц молодого возраста и пациентов с варикозной болезнью вен и/или тромбофлебитом нижних конечностей и/или малого таза;
5.	Минимальные рентгенологические признаки гиперволемии в сосудистом русле лёгких, тенденция к увеличению правых камер сердца (как правило, имеет место лишь у лиц старшего возраста);
6.	Минимальные электрокардиографические симптомы, указывающие на повышение гемодинамической нагрузки на правые камеры сердца, особенно на правое предсердие, при полной или частичной блокаде правой ножки пучка Гиса.

4.1.5 Ассоциированные клинические состояния и осложнения

Наиболее часто с ООО ассоциированы: *парадоксальная венозная эмболия (ПВЭ)* и *мигрень с аурой*. К более редким ассоциированным с ООО состояниям относят: *транзиторную глобальную амнезию, протромботические нарушения, platypnea-orthodeoxia syndrome, декомпрессионную болезнь, синдром обструктивного ночного апноэ*.

4.1.5.1 Парадоксальная (венозная) эмболия

ПВЭ - миграция тромба (реже воздуха или жира) из венозной системы в ЛП через ООО с последующей эмболией в системный круг кровообращения. Клинически ПВЭ может манифестировать *ишемическим инсультом (ИИ)* (кардиоэмболический патогенетический подтип), *транзиторной ишемической атакой (ТИА)* и, крайне редко, *инфарктами висцеральных органов* (кишечник, миокард, селезёнка, сетчатка глаз).

Инсульты, ассоциированные с ООО, чаще определяются как криптогенные инсульты (КИ) [27, 28]. Частота выявления ООО при КИ крайне высока - от 24 до 66% случаев [29, 30, 31]. Однако причинно-следственная связь остается до сих пор не столь очевидной.

Наличие ООО имеет существенное клиническое значение при ПВЭ и рассматривается как доминирующий путь реализации ПЭ [32, 39, 33], наряду с прочими возможными этиологическими факторами ишемического инсульта (ИИ) (табл. 4.2) [22, 24, 34, 35].

Таблица 4.2 - Причины парадоксальных эмболий

Структурные аномалии и врожденные пороки сердца	
	Открытое овальное окно
	Дефект межпредсердной перегородки
	Дефект межжелудочковой перегородки
	Легочный венозно-артериальный шунт
Прочие причины	
	Дисфункция ЛЖ
	Застой крови в ЛП, связанный с предсердной тахикардией
	Кальциноз митрального клапана
	Артериогенные эмболы низкого риска мозгового инсульта (нестенозирующие атеросклеротические бляшки в сонных артериях, атероматоз дуги аорты)

Отмечается значимость тромбоза глубоких вен и малого таза в патогенезе КИ при ООО (гипотеза «венозного тромбоемболизма») [36, 37], которая, несмотря на критические аспекты [38], подкрепляется фактом

высокоскоростного прохождения (до 50 000 эмболических частиц в час) венозных эмболов в нижней полой вене [39] у 40% пациентов с тромбозом глубоких вен. В физиологических условиях, сопровождающихся повышением давления в ПП (натуживание, кашель и др.) ООС может широко открываться и пропускать большие тромбы.

Парадоксальная эмболия (ПЭ). У пациентов с ООС без право-левого внутрисердечного шунтирования также существует возможность развития ИИ по иному, отличному, механизму, с такой же частотой, как и без ООС [31].

ООС может само по себе служить потенциальным источником ПЭ. Тромбы могут формироваться либо внутри ООС (*embolic thrombus formation in situ*), либо возле ООС, сочетающегося с АМПП. Образованию тромба *in situ* способствует туннелевидная форма ООС, предрасполагающая к застою кровотока и формированию определенного прокоагулянтного потенциала. Вместе с тем, прямых доказательств этого предположения недостаточно.

Следствием ПЭ может быть *не только инсульт, но и поражение конечностей и кишечника*. Заподозрить наличие ООС можно у пациентов с селезеночными, печеночными, почечными инфарктами и инфарктами в сетчатку глаза при отсутствии других источников тромбоэмболизма и факторов риска. Описаны случаи эмболизации коронарных артерий у молодых людей с ООС, приведшие к развитию инфаркта миокарда с подъемом сегмента ST [26].

В целом, строение дуги аорты и высокая чувствительность мозга к ишемии ведут к тому, что ПЭ чаще манифестирует инсультом или ТИА.

4.1.5.2 Мигрень с аурой

После нарушения мозгового кровообращения *мигрень с аурой является вторым по частоте клиническим событием, ассоциированным с ООС*. Кроме того, доказанным является факт ассоциации мигрени с аурой с возникновением инсульта у женщин в возрасте до 55 лет (AHA/ASA, 2014), что объясняется единым патогенетическим механизмом развития нарушений мозгового кровообращения – механизмом ПЭ.

Триггерные факторы возникновения мигрени с аурой при право-левом шунтировании связывают с потенциальной возможностью попадания вазоактивных субстанций через межпредсердную коммуникацию в мозговой кровоток, минуя малый круг кровообращения, где в норме они должны разрушаться [40].

Клиническое значение взаимосвязи ООС с мигренью определяется дополнительной возможностью разработки профилактики инсульта у пациентов с мигренью или ООС.

Учитывая рост совокупной вероятности развития ИИ при сопутствующих мигрени с аурой и курения, рекомендуется отказ от курения женщинам, страдающим мигренью с аурой, что позволяет снизить риск инсульта. Аналогичная ситуация касается и гормональных контрацептивов.

4.1.5.3 Протромботические нарушения

Наличие ООО при тромбофилических состояниях может потенцировать нарушения гемостаза и ПЭ [41, 42]. Однако в работах, изучавших роль сочетания центрального венозно-артериального шунта и тромбофилий в развитии инсульта у молодых пациентов, различий в нарушениях системы гемостаза в зависимости от наличия или отсутствия ООО не обнаружено [43, 44].

В рекомендациях АНА / ASA (2013) по ведению больных с острым ИИ [45] и по профилактике ИИ и ТИА (2014) [46] курация пациентов с КИ не описана и ограничена частными особенностями наблюдения пациентов с тромбофилическими состояниями.

На сегодняшний день число работ, посвященных исследованию системы гемостаза при ООО и оценке риска инсульта при комбинации ООО с различными нарушениями гемостаза ограничено, что не позволяет представить окончательные рекомендации по диагностике или лечению данной категории пациентов.

4.1.5.4 Platypnea-orthodeoxia синдром

Platypnea-orthodeoxia (*от греч.* - затруднение дыхания при вставании, купирующееся в горизонтальном положении) - синдром, возникновение которого обусловлено сбросом венозной крови через шунт при переходе из горизонтального положения в вертикальное. Это приводит к постуральной значимой гипоксемии с острым снижением парциального давления кислорода артериальной крови. Основное клиническое проявление - одышка, которая уменьшается в горизонтальном положении ввиду уменьшения сброса [47, 48].

Клинические проявления platypnea-orthodeoxia возникают при: наличии двух компонентов

- *анатомического* – в виде межпредсердной коммуникации;
- *функционального* – в виде деформации («анатомического искажения»)

МПП с перенаправлением потока шунта в вертикальном положении.

Первый компонент возможен при ДМПП, ООО или фенестрированной аневризме МПП. Второй компонент могут обуславливать: - *легочно-сердечные причины* (экссудативный – констриктивный перикардит, эмфизема, артериовенозные мальформации, пульмонэктомия или амиодароновая интоксикация); - *абдоминальные* (цирроз печени); - *сосудистые* (аневризма или удлинение аорты) [49].

4.1.5.5 Декомпрессионная болезнь

У лиц с ООО, работающих на глубине (водолазы, дайверы) или в условиях высокогорья, не исключается развитие *декомпрессионной (кессонной) болезни* с клиническими проявлениями в виде отека легких и/или транзиторной глобальной амнезии [50, 51]. Указанные клинические проявления обусловлены

вторичной эмболией воздухом при шунтировании справа налево через ООО. В целом, в исследовании Torti S.R. (2005) у дайверов был отмечен низкий абсолютный риск развития декомпрессионной болезни, но относительный риск был в пять раз выше, чем у дайверов без ООО, и зависел от размера овального окна [52].

4.1.5.6 Синдром обструктивного ночного апноэ

У пациентов с ООО синдром обструктивного ночного апноэ может наблюдаться по тем же причинам, что и у пациентов с ДМПП. Патология связана с возникновением кровотока справа налево через МПП при снижении растяжимости правого желудочка.

Аналогичная физиология упорной гипоксемии может наблюдаться при ряде прочих патологических состояний, сопровождающихся повышением давления в правых отделах сердца, и сочетающихся с ООО, таких как клапанный стеноз легочной артерии, аномалия Эбштейна и другие нарушения трикуспидального клапана, инфаркт правого желудочка, хронические болезни легких (обструктивные или рестриктивные), легочная эмболия (острая или хроническая), легочная гипертензия (первичная и вторичная).

4.1.5.7 Транзиторная глобальная амнезия

Транзиторная глобальная амнезия описывается как клинический синдром преходящего расстройства памяти с внезапной утратой способности запоминать новую информацию и выпадением из памяти некоторых недавних событий. Во время приступа наблюдается полная дезориентация, которая длится от 30 – 60 минут до 12 ч и более, в сочетании с ретроградной амнезией. Неврологическое обследование как правило не выявляет органической патологии. Наиболее вероятной причиной считают транзиторную ишемию вследствие атеросклероза, тромбоза, тромбоэмболии, ассоциированную в том числе с ООО, которая вызывает двустороннее нарушение функции задне-медиального таламуса или гиппокампа. В некоторых случаях наблюдается после мигренозной атаки.

4.1.6. Диагностика

Диагностика ООО направлена на его выявление с определением гемодинамической значимости шунта. При этом используются как методики визуализации сердца, так и сосудов головного мозга (*эхокардиография, контрастная транскраниальная доплерография (ТКД) с эмболодетекцией, МРТ сердца, катетеризация сердца*) [3].

4.1.6.1 Трансторакальная ЭхоКГ

Выполнение стандартной ТТ-ЭхоКГ во многих случаях бывает достаточно для первичной диагностики функционирующего ООО.

Исключение составляют лица *из групп риска* развития ПЭ и КИ, к которым относят: технических *дайверов*, погружающихся на глубину более чем 30 метров, и *лётчиков самолётов-истребителей*, испытывающих перегрузки в несколько атмосфер. Чувствительность и специфичность данной методики в таких случаях недостаточны для оценки гемодинамической значимости ООО, проведения дифференциального диагноза ООО и ДМПП.

Методика. При проведении исследования используются *парастернальная позиция по короткой оси, апикальная четырёхкамерная (4КП), субкостальная 4КП (фронтальная), субкостальная по короткой оси (сагиттальная)*. Для лучшей визуализации МПП возможно использование *дополнительных модифицированных позиций*.

Основным диагностическим критерием наличия отверстия считается выявление сброса крови через него, и диаметр отверстия, который, как правило, устанавливается по ширине струи крови [53].

Величину сброса крови через ООО определяют, измеряя объемный легочный кровоток (Q_p) и объемный системный кровоток (Q_s). По их отношению вычисляется величина шунта. В норме Q_p/Q_s должно быть близко к 1,0. Показанием для оперативной коррекции функционирующего ООО или ДМПП является отношение Q_p/Q_s более 2,0. Для окклюдерного закрытия дефекта данный показатель занижен до 1,5. При одинаковых размерах отверстия величина шунта зависит от разницы давления в полостях ПП и ЛП и может значительно колебаться в зависимости от глубины и частоты дыхания, частоты сердечных сокращений и даже в пределах одного сердечного цикла. Так как нет прямой корреляции между линейными размерами ООО и величиной шунта, необходимо прямое измерение показателя Q_p/Q_s [53].

Для правильного описания дефекта *диаметр отверстия необходимо измерять в двух взаимно перпендикулярных проекциях – в четырёхкамерной апикальной и субкостальной, учитывая овальную форму и два разных размера ОО.* Измерения, выполненные только в одной проекции, могут привести к существенным ошибкам в оценке площади отверстия [53].

В случаях, когда дно ООО закрыто тонкой мембраной, которая не видна при ультразвуковом исследовании, в то время как относительно толстые края овальной ямки лоцируются хорошо, возможна ложноположительная диагностика ДМПП [53]. Во избежание диагностических ошибок, при трансторакальной визуализации МПП следует использовать *цветовое доплеровское картирование, провокационные тесты, в частности, маневр Вальсальвы (выполнение вдоха и натуживания пациента по команде врача), при возможности и необходимости - введение эхоконтрастного препарата.*

4.1.6.2 2D-чреспищеводная ЭхоКГ

ЧП-ЭхоКГ наиболее информативный метод диагностики ООО (рис. 4.1). Относительная точность согласно данным систематического обзора базы

данных Medline (2014 г) составляет 89,2% - чувствительность и 91,4% - специфичность [54]. При подозрении на ПЭ ЧП-ЭхоКГ должна рассматриваться как процедура визуализации и выбора или предпочтения у взрослых.

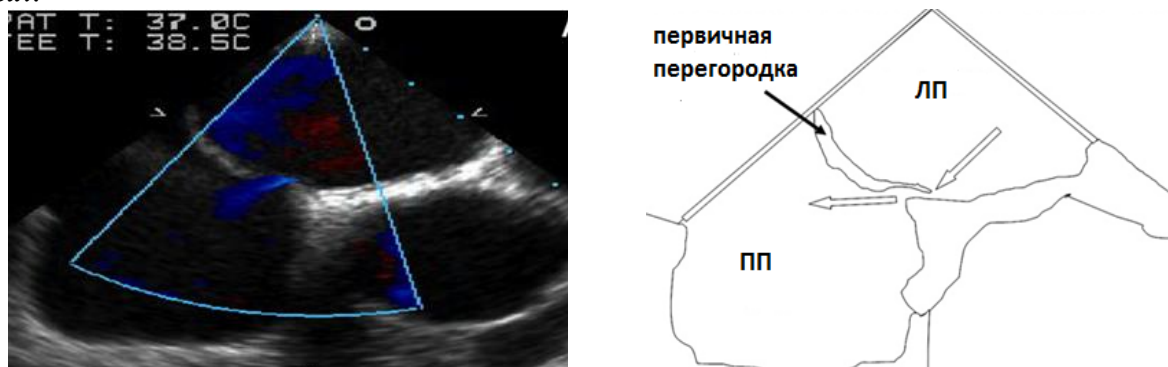


Рисунок 4.1 - Чреспищеводная 2D-эхокардиография: (А) - небольшое овальное окно со спонтанным шунтированием (сбросом) из левого предсердия в правое. (В) – схема более подробно показывает первичную перегородку, овальную ямку и открытое овальное окно (заимствовано из Pinto F.J., 2005) [50].

Методика проведения ЧП-ЭхоКГ. Для оптимальной визуализации ООО датчик размещают в средней части пищевода в стандартных позициях по короткой оси или 4КП и используют шаг угла в 15° до момента достижения при визуализации зоны интереса. При использовании режима ЦДК шкала скорости должна соответствовать 25-40 см/с для улавливания потоков через МПП при малом ООО или фенестрациях МПП.

Применение *импульсно-волнового* и, иногда, *постоянного доплера* необходимо для измерения скорости шунтирования (часто используют транссептальный градиент), уточнения направления сброса (особенно при смешанных лево-правых и право-левых сбросах), длительности сброса через коммуникацию.

Для улучшения визуализации ООО любых размеров 2D-ЧП-ЭхоКГ дополняется *контрастированием правых отделов сердца с выполнением пробы Вальсальвы*. Для выявления других межпредсердных коммуникаций, ассоциированных состояний и взаимоотношений соседних структур с ООО или ДМПП, применяют другую глубину и позиции для сканирования.

4.1.6.3 Контрастная эхокардиография

Методика контрастной эхокардиографии (К-ЭхоКГ) основана на фиксации при наличии ООО «*позитивного контрастирования*» в ЛП при проведении контрастирования правых камер сердца с одновременным выполнением манёвра Вальсальвы. Отмечают появление характерных доплерографических сигналов (паттернов), получаемых от Эхо-контрастных частиц вследствие их прямого сброса из ПП в ЛП через МПП.

Методика контрастирования. Для контрастирования правых отделов сердца используют взболтанный 0,9% раствор натрия хлорида [55] (рис. 4.2). Возможно использование 0,3% перекиси водорода. В ряде стран существуют специальные контрастные вещества первого и второго поколений (в т.ч. полижелатиновые контрастирующие агенты), используемые для контрастирования правых отделов сердца. При проведении исследования смешивают 8 мл 0,9% физиологического раствора с 1 мл венозной крови пациента и 1 мл воздуха, которые затем перемещают несколько раз через два шприца по 10 мл, соединенных посредством трёх-ходового запорного крана. В результате получают мелкодисперсную смесь, которую вводят через канюлю не менее 20-го калибра, чтобы получить достаточный ударный объем контраста. Введение проводят через правую локтевую вену [10]. Использование феморального, а не кубитального доступа для контрастирования, повышает чувствительность выявления ОО, особенно при наличии удлиненного евстахиева клапана, направляющего поток крови к МПП [24]. Сразу после введения контрастной смеси пациент выполняет маневр Вальсальвы. Это обязательный компонент исследования, ведущий к резкому кратковременному повышению давления в ПП и забросу пузырьков контраста в ЛП, что важно для функционирования как плохо визуализируемых малых, так и значимых лево-правых шунтирующих сбросов.

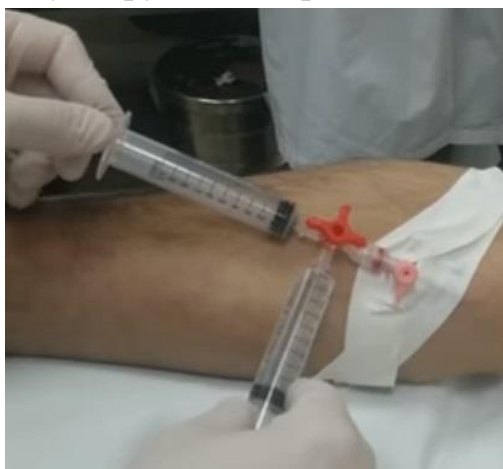

Рисунок 4.2 - Инструменты для проведения К-ЭхоКГ: два шприца, периферический катетер и трёх-ходовый запорный кран.

Существует метод *продолжительной инфузионной контрастной ЭхоКГ*, предполагающий капельное введение 0,3% раствора перекиси водорода. Вводимый раствор перекиси водорода образует внутри вен пузырьки кислорода. Микропузырьки кислорода являются относительно «безопасной моделью» газовых микроэмболов.

В некоторых случаях необходимо проведение нескольких болюсных введений контраста: в покое, в начале и конце манёвра Вальсальвы, а также биплановое сканирование для поиска мелких шунтирующих сбросов.

Оценка результатов исследования. Для полуколичественной оценки шунтирующего сброса в 2D –режиме используется подсчёт пузырьков в ЛП в течение первых 3 циклов [20]:

- при малых шунтирующих сбросах не более 10 пузырьков;
- при умеренных – от 10 до 20 пузырьков («облако пузырей»);
- при значительных – более 20 пузырьков («интенсивное контрастирование»).

Появление пузырьков спустя 3-6 сердечных сокращений в зоне легочных вен может свидетельствовать об артерио-венозной мальформации (артерио-венозном пульмональном шунте). При отсутствии функционирующего ООО пузырьки контраста не должны появляться в этот период в ЛП, так как пузырьки такого размера не в состоянии преодолеть легочную капиллярную сеть.

Риск осложнений К-ЭхоКГ не превышает 0,06% случаев преходящей неврологической дисфункции, обусловленной воздушной эмболией.

4.1.6.4 3D-чреспищеводная эхокардиография

3D-чреспищеводная эхокардиография в режиме реального времени с контрастированием правых отделов сердца и выполнением манёвра Вальсальвы является оптимальной для уточнения морфологии канала ООО, величины сброса через ООО и расположенных поблизости с ООО структур.

На рис. 4.3 показаны современные представления о морфологической классификации ООО, полученные в 3D-режиме.

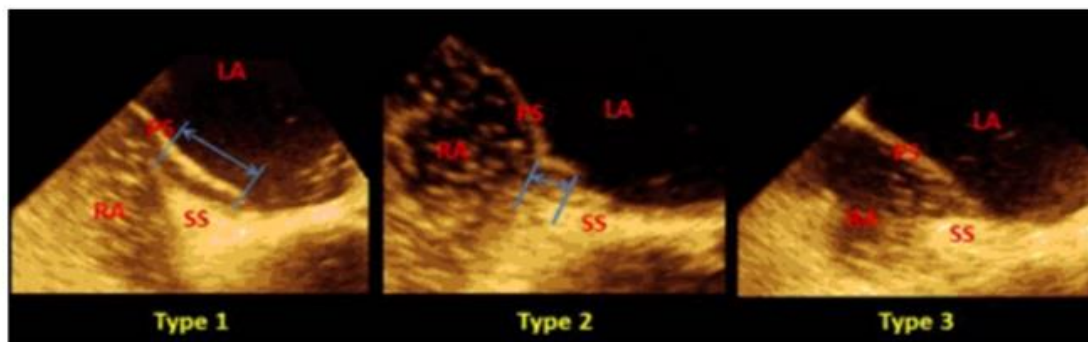

Рисунок 4.3 - 3D-ЧП-ЭхоКГ в режиме реального времени с визуализацией морфологии канала ООО: **1-й тип** – полное перекрытие между первичной и вторичной перегородками; **2-й тип** – частичное перекрытие (≥ 4 мм); **3-й тип** – малое перекрытие или его отсутствие (< 3 мм)

Оценка величины шунтирующего сброса через ООО проводится по количеству пузырьков в ЛП за 3 сердечных цикла (табл. 4.3) [56]:

Таблица 4.3 - Оценка величины шунтирующего сброса при 3D-ЧП-ЭхоКГ

Степень	Характер сброса	Количество пузырьков	Оценка интенсивности контрастирования
1	малый	менее 9	малоинтенсивное
2	умеренный	10 – 29	среднеинтенсивное
3	большой	более 30	высокоинтенсивное

При малом ООО, когда сброс минимальный и динамический, 3D-ЭхоКГ без контрастирования правых камер сердца часто не может его регистрировать.

4.1.6.5 Интракардиальная эхокардиография

Методика интракардиальной ЭхоКГ применяется для оценки морфологии «изнутри» и позволяет визуализировать труднодоступные при ЧП ЭхоКГ участки - нижнюю часть МПП и край нижней полой вены [57, 58]. Методика требует определенного оборудования и опыта специалиста и поэтому используется ограниченно, преимущественно в кардиохирургических стационарах. Выполнение интракардиальной ЭхоКГ показано в случаях с необычной морфологией межпредсердных коммуникаций и в связи с процедурой закрытия коммуникации окклюдером - для исключения образования тромбов в момент доставки окклюдера, финальной оценки расположения окклюдера по отношению к первичной и вторичной перегородкам, оценки захвата окклюдером перегородки и его положения относительно КА и передней створки МК, для снижения (у беременных женщин – для исключения) лучевой нагрузки [57].

4.1.6.6 Протокол ЭхоКГ-исследования

Рабочий протокол ЭхоКГ-исследования при выявлении ООО представлен в табл. 4.4.

Таблица 4.4 – ЭхоКГ-параметры, рекомендуемые для внесения в протокол исследования при выявлении открытого овального окна

Размер ООО [4] (от 1 до 19 мм)
менее 2 мм (малое ООО) 2 – 4 мм (среднее ООО) более 4 мм (большое ООО)
Тип перекрытия первичной и вторичной перегородок
1-й тип – полное перекрытие между первичной и вторичной перегородками 2-й тип – частичное перекрытие (≥ 4 мм) 3-й тип – малое перекрытие или его отсутствие (< 3 мм)
Особенности канала ООО [5]
длина размер со стороны ЛП размер со стороны ПП общая длина МПП
Направление сброса

⁴ Измерение следует проводить не только в режиме ЦДК, но и в 2D или 3D-режиме, т.к. из-за настроек цветного доплера размер ширины потока меняется и размер ООО может быть преувеличен.

⁵ Очень длинный и извилистый по форме канал ООО обязательно должен быть отражен в протоколе для выбора адекватного для пациента устройства при его закрытии. Указывается длина канала ООО и его размер со стороны правого и левого предсердий, а также общая длина МПП

лево-правый право-левый двунаправленный (смешанный)
Дополнительные шунтирующие сбросы через МПП (ДМПП, ассоциированные с ООО)
есть / нет
Размер сброса при контрастировании
при малых шунтирующих сбросах не более 10 пузырьков; при умеренных – от 10 до 20 пузырьков («облако пузырей»); при значительных – более 20 пузырьков («интенсивное контрастирование»)
Ассоциированные САС и ВПС
Аневризма / мобильная МПП Дополнительные структуры в ПП (сеть Киари и удлинённый евстахиев клапан) [6] Аномалия Эбштейна Аномальный дренаж легочных вен
Расстояние от ООО до нижней полой вены

В случае *гемодинамически значимых сбросов* (чаще это относится к ДМПП или «растянутому»^[7] ООО), в протоколе ЭхоКГ-исследования необходимо указать / оценить сопутствующие состояния и параметры:

1. Трансептальный градиент или скорость сброса через МПП;
2. Дилатацию правых отделов сердца и/или легочной артерии;
3. Парадоксальное движение МЖП и легочная гипертензия (с расчётом давления в легочной артерии);
4. Показание к закрытию коммуникации, если Qp/Qs (отношение легочного кровотока к системному) >1,5:1 с признаками объёмной перегрузки ПЖ;
5. Легочное сопротивление (отношения пиковой скорости трикуспидальной регургитации в м/с к VTI VT ПЖ в см);
6. Систолическую и диастолическую функции ПЖ или ЛЖ.

4.1.6.7 Контрастная транскраниальная доплерография сосудов головного мозга

Контрастная транскраниальная доплерография (ТКД) сосудов головного мозга позволяет в М-режиме сканировать потоки на глубине от 30 до 90 мм и выявлять микропузырьки, достигающие церебрального кровотока. Для мониторинга используется головной шлем с фиксированными к нему двумя ультразвуковыми датчиками с частотой сигнала 2 мГц. Методика обнаруживает

⁶ Указанные САС могут перенаправлять потоки крови в ПП через ООО, увеличивая риск парадоксальной эмболии, осложнять эндоваскулярное закрытие коммуникации.

⁷ О «растянутом» ООО говорят в случае возникновения значительных объёмных перегрузок предсердий. В этом случае размеры ООО значительно увеличиваются, сопровождаясь лево-правым или право-левым шунтированием крови через МПП. Встречается при тяжёлой клапанной митральной недостаточности, митральном стенозе, карциноидной болезни сердца, легочной гипертензии при ТЭЛА, инфаркте миокарда ПЖ, обструкции ВТЛЖ и т.д.

готовность к ПЭ у пациентов с краниостремительным вариантом прохождения контрастных микропузырьков из венозного русла в большой круг кровообращения вследствие право-левого шунтирования. Микропузырьки проявляют себя на доплер-спектрограмме кровотока в мозговых артериях характерными короткими и высокоамплитудными сигналами (паттернами) и имеют специфические характеристики, что позволяет дифференцировать их от других микроэмболических частиц и артефактов (рис. 4.4).

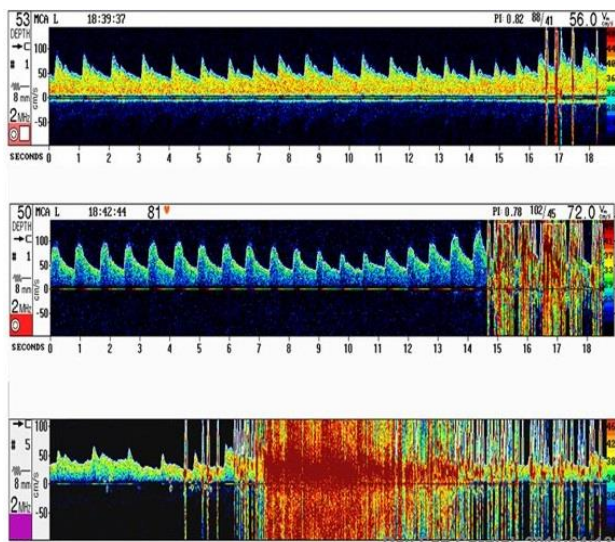


Рисунок 4.4 - ТКД с контрастированием и эмболодетекцией (сверху-вниз): малое, умеренное и выраженное право-левое шунтирование крови (заимствовано из González-Alujas T. et al., 2011) [59].

Подсчёт пузырьков изначально проводят в покое, но максимальное их количество в мозговых артериях отмечается при выполнении функциональных проб (манёвр Вальсальвы). Классификация числа сигналов позволяет оценить размер шунта, но для определения морфологии, локализации коммуникации требуется выполнение ЧП-ЭхоКГ.

Чувствительность контрастной ТКД составляет 70-100%, специфичность – достигает 83-95% [65].

4.1.6.8. Ограничения функциональных методов исследования при диагностике ООС

Существует ряд ограничений в диагностических возможностях функциональных методов исследования ООС:

- плохая визуализация и узкое акустическое окно у некоторых пациентов при ТТ-ЭхоКГ;
- сложности выполнения манёвра Вальсальвы с использованием седативных препаратов для угнетения рвотного рефлекса или анестезией во время процедуры ЧП-ЭхоКГ;
- при проведении ЧП-ЭхоКГ с использованием доплера за шунтирующий поток через МПП могут быть приняты другие потоки в правом предсердии

(например, поток из нижней полой вены, аномальный дренаж легочной вены в ПП или поток через присосшую к МПП сеть Киари);

- состояния, ассоциированные с высоким давлением в левом предсердии, иногда затрудняют диагностику шунтирующих сбросов в результате изменения направления сброса (напр., из-за значимой митральной регургитации при транзиторном лево-правом шунтировании крови через ОО) [25];

- в результате того, что в ОО направляется кровоток (и возможные тромбоемболы) из нижней полой вены, тогда как контрастное исследование использует кубитальные вены (бассейн верхней полой вены), ОО может быть пропущено даже на ЧП-ЭхоКГ с контрастированием, так как контраст может смываться потоком из нижней полой вены при персистирующем евстахиевом клапане;

- наличие артериовенозного пульмонального шунта может приводить к появлению специфического контрастного «мусора» около легочных вен в ЛП при контрастировании правых отделов сердца и «ложноположительных» результатов на наличие ОО при исследовании;

- плохая визуализация пузырьков при контрастировании малых шунтирующих сбросов даже при использовании второй гармоники при записи на цифровые носители (часть лабораторий начала опять использовать аналоговые носители – видеокассеты, как более чувствительные для определения таких сбросов при ретроспективном просмотре);

- ограничения для широкого использования интракардиальной ЭхоКГ являются стоимость катетера, стандартный риск внутривенного доступа, необходимые для проведения процедуры опыт исследователя и **стационарные** условия.

4.1.6.9 Общие положения по выбору метода ультразвуковой диагностики

- Обычная ТТ-ЭхоКГ обладает чувствительностью 7 %, которая увеличивается до 50 % при использовании контраста и до 62,5% при использовании контраста / режима тканевой (второй) гармоники.

- Диагностическая точность ТТ-ЭхоКГ с контрастированием правых камер приближается к простой ЧП-ЭхоКГ.

- ЧП-ЭхоКГ с введением контраста является наиболее чувствительной методикой для выявления ОО и считается «золотым стандартом»

диагностики с чувствительностью 89% и специфичностью 91,4%.

- Обычная ТТ-ЭхоКГ не подходит для решения экспертных вопросов и обследования пациентов из групп риска.
- 2D-ЧП-ЭхоКГ целесообразно дополнять введением контраста и выполнением манёвра Вальсальвы, повышая чувствительность методики до 89%, специфичности - до 91,4% [54].
- Введение контраста в правую бедренную вену повышает чувствительность метода по сравнению с инъекцией в правую кубитальную вену при ЧП-ЭхоКГ с контрастированием правых отделов;
- 3D-чреспищеводная ЭхоКГ в режиме реального времени с контрастированием правых отделов сердца и выполнением манёвра Вальсальвы даёт преимущества при оценке морфологии ООС, величины шунтирующего сброса, наличия предсердных дополнительных структур и их топографических взаимоотношений с ООС.
- ТКД с контрастированием и эмболдетекцией доказывает наличие правого шунтирующего сброса (чувствительность и специфичность достигает 95%), но само по себе не даёт исследователю представления о морфологии коммуникации и её локализации. Применяется как рутинный метод обследования пациентов, перенесших инсульт неясной этиологии и позволяет выявлять среди них кандидатов на проведение ЧП-ЭхоКГ.
- Интракардиальная ЭхоКГ не имеет широкого распространения вне кардиохирургических стационаров. Используется, преимущественно, при проведении процедуры закрытия ООС окклюдером, при последующем наблюдении, и для морфологически сложных случаев предсердных коммуникаций.

4.1.7. Дифференциальная диагностика

ООС необходимо дифференцировать с прочими межпредсердными коммуникациями, прежде всего с дефектом и АМПП, имеющей фенестрации.

Дефект МПП рассматривается как простой легочно-системный порок, как правило, всегда с гемодинамическим сбросом. Кардинальным морфологическим отличием между ДМПП и ООС является понятие «дефицит ткани». ДМПП, в отличие от ООС, является отверстием, возникшим за счет дефицита ткани первичной или вторичной перегородки. Однако понятие дефицита ткани остается достаточно неопределенным. К примеру, затруднения в трактовке могут возникать при отсутствии клапана у отверстия в области

овального окна. Прижизненная диагностика с помощью ТТ-ЭхоКГ редко позволяет визуализировать этот клапан, оставляя на усмотрение специалиста, как обозначить обнаруженное отверстие.

Дополнительные трудности создает ситуация, когда выявляют избыток ткани в области овальной ямки, который интерпретируют как АМПП. В большинстве случаев она имеет одно или несколько небольших отверстий, через которые происходит шунтирование крови. Таким образом, даже избыток ткани не предотвращает функционирования МПП, в то время как его локализация может не соответствовать принципам эмбрионального развития овального окна [53].

Принципиальные различия ООО и ДМПП 2 типа обобщены в табл. 4.5.

Таблица 4.5 - Критерии дифференциальной диагностики ООО и ДМПП

	ООО	ДМПП
ЭхоКГ-признаки	Наличие четкого наложения первичной и вторичной перегородок с формированием канала межпредсердной коммуникации	Дефицит ткани перегородки – «минус-ткань»*
Принципиальные анатомические различия	Несостоятельность <i>первичной</i> перегородки (недостаточность «клапана» овального отверстия) или незарращение предсердной заслонки	Имеется органический дефект – отсутствие большей или меньшей части <i>вторичной</i> перегородки
Сброс крови	Не имеет принципиального значения: вначале чаще шунтирование (~ в 95% случаев), при декомпенсации - право-левое шунтирование; гемодинамическая значимость сбросов в настоящее время не расценивается как определяющая.	вначале чаще лево-правое шунтирование - право-левое шунтирование; гемодинамическая значимость сбросов в настоящее время не расценивается как определяющая.
Размеры	Не имеют принципиального значения**	

Примечание: * - морфологическое понятие «минус-ткань» при ДМПП 2-го типа предполагает четыре его разновидности: 1) полное отсутствие первичной перегородки; 2) дефицит первичной перегородки; 3) множественная фенестрация первичной перегородки с образованием множественных ДМПП; 4) множественная фенестрация при дефиците первичной перегородки с образованием множественных ДМПП [20]; ** - размеры ООО и ДМПП переменны. Средние размеры ООО - от 4 мм до 7 мм, но могут достигать и 19 мм, ДМПП - от нескольких миллиметров до 3 см в диаметре [60].

4.1.8. Стратификация риска, прогноз парадоксальной эмболии и криптогенного инсульта

Согласно концепции ишемических инсультов (ИИ) с неустановленным источником эмболии (*ESUS – Embolic Stroke of Undetermined Source*) [32], значительная часть указанной категории пациентов имеют кардиальную патологию, для которой характерен существенно меньший риск эмболизации по сравнению с классическими факторами риска кардиоэмболического инсульта. В популяции ООО не является фактором высокого риска ИИ [21, 23], в связи с чем данная САС рассматривается как фактора риска криптогенного

инсульта (КИ) и, с позиций гетерогенности криптогенного ИИ, лежит в основе его кардиоэмболического патогенетического подтипа. Вместе с тем, единого мнения о степени риска развития инсульта (стратификации риска эмболических осложнений) при ООС в настоящее время не выработано [61, 62, 63]. Ранее ООС (наряду с АМПП, ПМК, кальцинозом митрального кольца или митральным стенозом без ФП и пр.) относилось к факторам (критериям) среднего риска кардиоэмболического подтипа ИИ. В 2014 г. стратификация риска при ООС, АМПП/ДМПП была пересмотрена [34, 64] и рассматривается в рубрике кардиальных причин ИИ, как вариант с *низкой* или, при определенных условиях со *средней степенью риска* кардиоэмболии головного мозга (табл. 4.6, табл. 4.7).

Таблица 4.6 - Основные факторы риска тромбоемболических осложнений при ООС

• молодой возраст (< 55 лет);
• семейный анамнез КИ у пациентов с ООС;
• сопутствующий флеботромбоз глубоких вен нижних конечностей и малого таза;
• различные инвазивные медицинские манипуляции;

Связь между КИ и ООС резко увеличивается у лиц молодого возраста, преимущественно до 55 лет [39, 36, 29, 21, 23, 30, 65].

Отдельную категорию лиц, подверженных риску КИ, могут составлять: *женщины молодого возраста с наличием мигренозной головной боли (особенно если мигрень сопровождается аурой) и пациенты с различными тромбофилическими состояниями.*

Таблица 4.7 – ЭхоКГ-предикторы криптогенного инсульта, связанного с ООС (по данным D.E. Thaler, J.L. Saver. с соавт., 2008) [66]

• Напряжение при маневре Вальсальвы (в качестве вероятного триггерного фактора в анамнезе)
• Большой размер овального окна (> 4,0 мм)
• Евстахийев клапан.
• Спонтанный шунт справа налево
• Положительный тест с контрастированием солевыми растворами и высокая степень контрастирования
• Анатомическая топография ООС, предполагающая к эмболизации

Примечание: максимальная сепарация между первичной и вторичной перегородками при провокационных маневрах (маневр Вальсальвы или кашель), измеренная при двухмерной ЧП-ЭхоКГ, коррелирует с риском развития инсульта, достигая максимума при диаметре более 4 мм [67]

Вопрос о связи и риске ООС с *повторными* КИ [68, 69, 70, 71, 72] изложен в разделе 4.1.9.3.

4.1.9. Лечение

В постнатальном периоде возможны три основных варианта течения ООО: *спонтанное закрытие, сохранение постоянного размера, увеличение дефекта со временем*. Наибольшие шансы на закрытие имеют отверстия до 4–5 мм в диаметре. Внезапные колебания величины шунта при физических нагрузках или задержках дыхания, индивидуальные особенности перегородки – повышенная растяжимость или потеря контрактильности могут способствовать поддержанию проходимости отверстия и даже его увеличению [53].

Врачебная тактика при ООО определяется *величиной и клиническим значением шунта, степенью повышения давления в легочной артерии, увеличением правых отделов сердца, а также риском эмболических осложнений, прежде всего церебральных*.

Используются хирургические методы и медикаментозное лечение.

Медикаментозное лечение. *Бессимптомное ООО у пациентов без факторов риска не является показанием к назначению дезагрегантной и антикоагулянтной терапии*. Вопросы о целесообразности их назначения обсуждаются с позиций вторичной профилактики инсульта у пациентов с ООО (см. раздел 4.1.9.3).

Хирургические методы лечения. *Не существует показаний для профилактического закрытия ООО у бессимптомных лиц*. Закрытие отверстия хирургическим путем или, чаще, эндоваскулярным способом с помощью окклюдера, обосновано при развитии перегрузки правых отделов сердца, сердечной недостаточности, в том числе у лиц определенных профессии (ныряльщики, пилоты и т.д.). При развитии сердечной недостаточности показана стандартная симптоматическая терапия.

4.1.9.1 Транскатетерное закрытие ООО

Существует множество устройств, способных неинвазивно закрыть отверстие в области овальной ямки. Выбор окклюдировующего устройства обусловлен анатомическими особенностями ООО и окружающих структур [26]. Окклюдеры представляют собою двойные диски с перешейком. Они различаются длиной и диаметром перешейка, диаметром и толщиной дисков, а также материалом (рис. 4.5).




Рисунок 4.5 – (А, В) – Окклюдер STARFlex, (С) – окклюдер Amplatzer

Серьезные перипроцедурные осложнения после транскатетерного закрытия ООО встречаются от 0% до 4,2%. Ранние осложнения операции встречаются в 0,5–1% случаев (табл. 4.8).

Таблица 4.8 - Возможные осложнения транскатетерного закрытия ООО

Тип осложнения	Частота
Ранние	
Эмболизация окклюдером	Очень редко
Инфекции	Менее 1%
Эрозии перикарда или аорты	
Новый дефект межпредсердной перегородки ^[1]	
Пароксизм или стойкая фибрилляция предсердий ^[2]	10%
Тромбоз окклюдера ^[3]	1-6%
Поздние	
Резидуальный шунт	3%
Образование тромба на окклюдере	2%

Примечание: ¹ – вызванный смещением тонкой первичной перегородки; ² – чаще в раннем периоде после имплантации, купирующиеся спонтанно; ³ – выявляемый при ЧП-ЭхоКГ

Для пациентов с *мигренью*, ассоциированной с ООО, ретроспективные исследования показывают существенное улучшение состояния и даже исчезновение заболевания в 34% случаев после транскатетерного закрытия ООО. Вместе с тем, проспективные данные, поддерживающие эту тактику, немногочисленны.

У пациентов с синдромом *orthodeoxia-platypnea*, ООО должно быть закрыто во всех случаях. Закрытие приводит к немедленному устранению шунтирования справа налево и нормализации насыщения крови кислородом.

Кессонная болезнь у дайверов также может быть предотвращена при закрытии ООО, хотя имеющиеся данные о целесообразности этого вмешательства немногочисленны.

4.1.9.2 Закрытие ООО без оперативного вмешательства

Методика лечения используется при туннелевидной форме ООО с применением противовоспалительного нестероидного средства (НПВС) из группы ингибиторов циклооксигеназы-2 (ЦОГ-2) [20, 24]. Проводят минимум один курс лечения, включающий выполнение пациентом в течение 2-4 недель несколько раз в сутки стресс-теста (маневр Вальсальвы), максимально активирующего межпредсердный шунт крови. Затем вводят НПВС в максимальной терапевтической дозе в течение 2-3 недель.

Предварительная активация через ООО кровотока, возникающая на фоне провокационных функциональных проб, способствует усилению метаболических процессов эндокардиальной выстилки просвета ООО, в связи с чем метаболическая (цитокиновая) активность, на которую действуют

ингибиторы ЦОГ-2, возрастает. Благодаря этому достигается локальное усиление фиксации протромбиновых факторов в просвете ООО и инициируется процесс его облитерации.

4.1.9.3 Медикаментозная и немедикаментозная профилактика повторного инсульта

Тактика ведения и анализ изменений рекомендаций для пациентов с ООО с позиций профилактики *повторного* инсульта и ТИА приведены в табл. 4.9 [46].

Таблица 4.9 - Изменение тактики ведения пациентов с ООО в обновлённых рекомендациях АНА / ASA (Американская ассоциация сердца / Американская ассоциация инсульта) по вторичной профилактике мозгового инсульта и ТИА у пациентов с острым инсультом (2014)

Рекомендации 2014 года	Описание изменений с 2011г.
Пациентам с ИИ / ТИА и сопутствующим ООО, не принимающим антикоагулянтную терапию, рекомендуются антиагреганты Класс I, уровень доказательности B	Класс изменился с IIa в I
Пациентам с ИИ / ТИА при ассоциированном ООО и имеющемся источнике венозной эмболии, антикоагулянты назначаются в зависимости от течения / характеристики инсульта Класс I, уровень доказательности A При противопоказаниях к проведению антикоагулянтной терапии, показана установка фильтра нижней полой вены Класс IIa, уровень доказанности C	Новые рекомендации
Пациентам с криптогенными ИИ / ТИА и ассоциированным ООО без доказательств ТГВ, имеющиеся данные не поддерживают преимущества закрытия ООО (установки окклюдирующего устройства) Класс III, уровень доказательности A	Класс изменился с IIb в III
При наличии ООО и ТГВ может быть рассмотрено закрытие ООО с помощью транскатетерного устройства в зависимости от риска повторного ТГВ* Класс IIb, уровень доказательности C	Новые рекомендации

Сокращения: ИИ - ишемический инсульт; ТИА – транзиторная ишемическая атака; ТГВ – тромбоз глубоких вен.

Примечание: * - Согласно АССР (2012) у пациентов с криптогенными ТИА / инсультом, при наличии ООО и ТГВ, в настоящее время рекомендуется АВК-терапия (непрямые гипоккоагулянты – антагонисты витамина К) в течение 3 месяцев с дальнейшим рассмотрением закрытия ООО, а не терапия аспирином [73]. У молодых пациентов с ИИ, ТИА или ИИ при наличии ООО исключается флелотромбоз нижних конечностей и малого таза, наличие которых является показанием для назначения антикоагулянтов. Однако при больших обширных острых инсультах надежной альтернативой служит установка фильтра нижней полой вены, т.к. полноценные дозы антикоагулянтов не рекомендуются.

В 2016 г. Американская неврологическая академия (ANN) опубликовала обновленные практические рекомендации по проблеме повторных инсультов у пациентов с ООС [74]. В результате анализа и статистической обработки данных из 809 статей были отобраны 5 исследований, результаты которых послужили основой для выводов и рекомендаций (табл. 4.10). В отличие от рекомендаций АНА / ASA 2014 г. отдельно не акцентируется внимание на тромбозе глубоких вен и малого таза, хотя указывается, что все пациенты с инсультом или ТИА должны быть тщательно обследованы для определения причины и оптимизации профилактики повторного инсульта [46]. Конечные цели исследования были направлены на поиск ответа на два основных вопроса: 1. Снижает ли риск повторного инсульта у пациентов с ООС уже перенесших инсульт или ТИА чрескожное закрытие ООС по сравнению только с медикаментозной терапией? 2. Имеет ли антикоагулянтная терапия преимущества перед антитромбоцитарной по предотвращению повторного инсульта у пациентов той же категории?

Таблица 4.10 - Обновленные практические рекомендации Американской неврологической академии (AAN), 2016 г.

Выводы		Класс доказательности
1.	Установка окклюдера ООС STARFlex: а) у пациентов с КИ и ООС не обеспечивает больших преимуществ в предотвращении инсульта по сравнению только с медикаментозной терапией; б) ассоциируется с повышением риска нового эпизода фибрилляции предсердий; в) имеет риск потенциально опасных, хотя и редких перипроцедурных осложнений (ТЭЛА) (3,2%)	Класс I Класс I [75]
2.	Установка окклюдера Amplatzer* а) предполагает снижение риска повторного инсульта; б) ассоциируется с увеличением риска возникновения новых эпизодов ФП и перипроцедурных осложнений (3,4%) в) рутинное проведение закрытия ООС для профилактики повторного инсульта не рекомендуется.	Класс II [76, 77]; Класс II
3.	Не доказано преимущество антикоагулянтной терапии над антитромбоцитарной в профилактике повторного инсульта у пациентов с ООС и перенесенным КИ	Класс II [20, 78, 79, 80, 81].
Рекомендации		Уровень доказательности
1.	Практикующие врачи должны разъяснять пациентам, что ООС встречается часто, при этом точно установить связь ООС и инсульта и/или ТИА у конкретного пациента невозможно, а эффективность процедуры по закрытию ООС с точки зрения воздействия на риск инсульта остается неясной. При этом	A

	данное вмешательство ассоциируется с потенциально серьезными, хотя и нечастыми осложнениями.	
2.	Процедура окклюдерного закрытия ООО пациентам с ООО и криптогенным инсультом не должна рутинно предлагаться вне клинических исследований	B
3.	В редких случаях – при повторном инсульте при адекватной медикаментозной терапии и при отсутствии альтернативных механизмов инсульта (кроме ООО), может быть предложена установка окклюдера Amplatzer	C
4.	При отсутствии других показаний к антикоагулянтной терапии, пациентам с КИ и ООО рекомендуется пожизненный прием антиагрегантов	C [46]
5.	В редких случаях, таких как повторный инсульт на фоне антитромбоцитарной терапии, должно быть рассмотрено назначение антикоагулянтов	C

Примечание * - устройство Amplatzer в настоящее время не зарегистрировано в США для применения по данному показанию: Управление по контролю качества пищевых продуктов и лекарственных средств США (FDA) проводит анализ доступных по нему данных. *Сокращения:* КИ - криптогенный инсульт; ТЭЛА – тромбоэмболия легочной артерии; ФП – фибрилляция предсердий.

Что касается возможных уточнений, авторы рекомендаций ссылаются на продолжающиеся в настоящее время три крупных РКИ, в которых сравнивается закрытие ООО с медикаментозной терапией. Перспективным эксперты считают проведение у пациентов с ООО и инсультом исследований с новыми оральными антикоагулянтами (ингибиторами фактора Ха и прямыми ингибиторами тромбина) [32], которые сопряжены с меньшим риском кровотечений и более удобны в применении по сравнению с варфарином [74].

Таким образом, современная тактика ведения пациентов с ООО не имеет универсальных подходов. Каждого пациента с ООО нужно рассматривать индивидуально, в зависимости от клинических проявлений, гемодинамической значимости имеющегося шунта.

КЛЮЧЕВЫЕ ПОЛОЖЕНИЯ

- *Открытое овальное окно не является врожденным пороком сердца, и как САС встречается у каждого четвертого человека. О незаращении овального отверстия как об отклонении от нормы следует говорить лишь после 1-го года жизни ребёнка.*
- *Клинически ООО малосимптомно и поэтому до инструментального исследования диагностируется редко.*
- *Заподозрить ООО следует при развитии криптогенного инсульта, наличия мигрени и других более редких ассоциированных состояний*

- *Выполнение стандартной ТТ-ЭхоКГ во многих случаях бывает достаточно для первичной диагностики функционирующего ООО, за исключением лиц из групп профессионального риска.*
- *Чреспищеводная ЭхоКГ является более информативным ЭхоКГ-методом для диагностики ООО, особенно при дополнении контрастированием и нагрузочным тестом.*
- *В настоящее время ООО рассматривают в рубрике кардиальных причин криптогенных ИИ, как вариант с низкой или, при определенных условиях, со средней степенью риска кардиоэмболии головного мозга.*
- *Эффективность процедуры чрескожного закрытия ООО для профилактики повторного инсульта при ООО остается неопределенной.*
- *Профилактика повторного инсульта у пациентов с ООО, перенесших криптогенный инсульт или ТИА, может быть ограничена назначением дезагрегантов при отсутствии стандартных показаний к назначению антикоагулянтов, а также отдельными клиническими ситуациями.*

4.2. Аневризма межпредсердной перегородки

4.2.1. Терминология и нозология

Аневризма межпредсердной перегородки (АМПП) является *первичной* аномалией развития МПП. Анатомически АМПП представлена в виде *выраженного выпячивания МПП, вследствие избытка ткани, чаще в проекции овальной ямки.* Межпредсердная перегородка обладает определенной контрактильностью и возможностью сопротивляться растяжению вследствие неоднородности строения [82]. Разница в межпредсердном давлении рассматривается как провоцирующий фактор формирования АМПП. У детей 5-6 лет АМПП может формироваться на месте спонтанного закрытия ДМПП [83, 84].

До 70% АМПП имеют одно или несколько небольших отверстий, через которые происходит шунтирование крови, и локализация которых может не соответствовать принципам эмбрионального развития ООО [85]. Такие варианты рассматривают как сочетание аневризмы с малыми дефектами МПП.

Вторичная АМПП обусловлена заболеваниями, вызывающими повышение давления в правом или левом предсердиях.

4.2.2. Распространенность

Сведения о распространенности АМПП значительно варьируют в зависимости от группы выборки и метода обследования. В общей популяции при аутопсии АМПП встречается в 1% случаев, возрастая при скрининговых ЧП- и ТТ-ЭхоКГ исследованиях до 4,9% и даже 10% [86, 87, 88, 89].

4.2.3. Классификация

Современная классификация АМПП предполагает пять типов АМПП (табл. 4.11) [90, 91, 92, 93].

Таблица 4.11 - Классификация аневризм межпредсердной перегородки (Olivares-Reyes A. et al., 1997)

Тип аневризмы	Эхокардиографическая характеристика
	Тип 1R Выбухание АМПП от срединной линии предсердий в правое предсердие в течение кардиореспираторного цикла.
	Тип 2L Выбухание АМПП от срединной линии предсердий в левое предсердие в течение кардиореспираторного цикла.
	Тип 3RL Максимальная экскурсия АМПП к правому предсердию с меньшей последующей экскурсией в левое предсердие.
	Тип 4LR Максимальная экскурсия аневризмы в сторону левого предсердия с последующей меньшей экскурсией в сторону правого предсердия
	Тип 5 АМПП движется двунаправленно и на равное расстояние как в сторону правого, так и левого предсердий в течение кардиореспираторного цикла

Выделяют *локальный тип* АМПП, который соответствует частичному, и *генерализованный* – полному вовлечению МПП в аневризматическое выпячивание [94].

4.2.4. ЭхоКГ-диагностика

Общие положения. При ТТ-ЭхоКГ используются ЭхоКГ-сечения для визуализации МПП — левая парастернальная позиция по короткой оси, апикальная и субкостальная 4КП.

На рис. 4.6 – 4.10 представлены ЭхоКГ-изображения (ТТ-ЭхоКГ) локальной АМПП (тип 1R, 2L, 3RL, 4LR, 5), полученные из апикальной 4КП (из Jatav R.A. et al., 2014) [13].

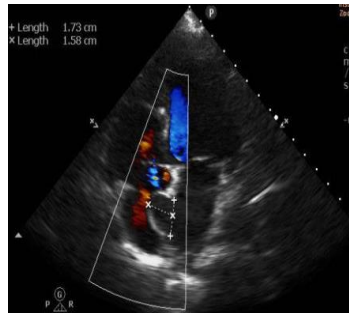


Рисунок 4.6 - Тип 1R

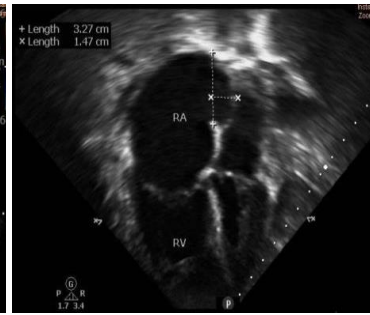


Рисунок 4.7 - Тип 2L

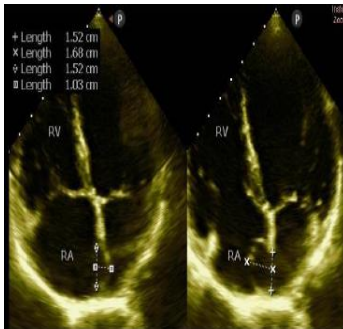


Рисунок 4.8 - Тип 3RL

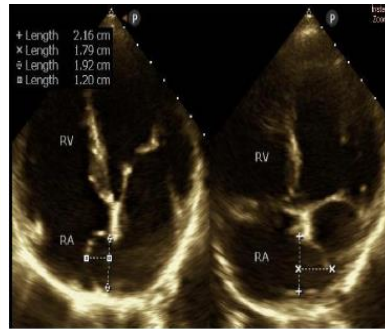


Рисунок 4.9 - Тип 4LR

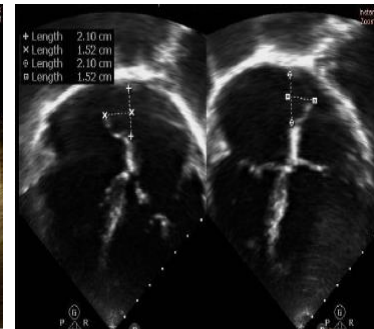


Рисунок 4.10 - Тип 5

На рис. 4.11 – 4.15 ЭхоКГ-изображения (ТТ-ЭхоКГ) генерализованной АМПП - тип 1R, 2L (апикальная 4КП), 3RL (а) (4 КАП) и (b) (субкостальная позиция), 4LR (а) (апикальная 4КП) и (b) (парастеральная позиция на уровне АО по короткой оси), 5 (субкостальная 4КП) (из *Jatav R.A. et al., 2014*) [94].

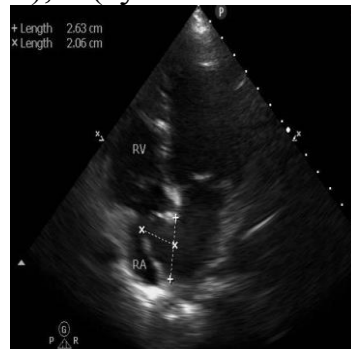

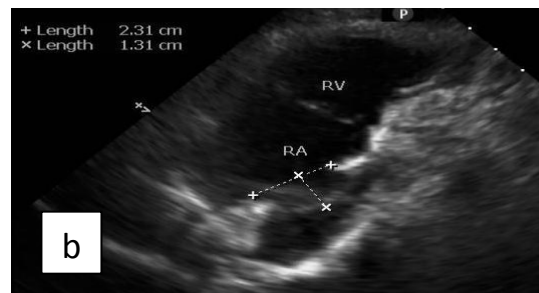
Рисунок 4.11 - Тип 1R

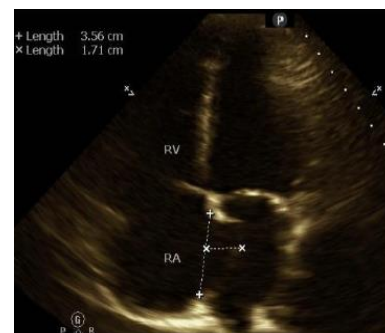
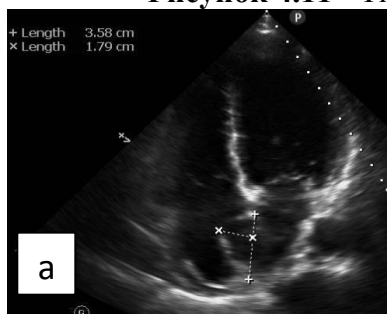
Рисунок 4.12 - Тип 2L



a



b

Рисунок 4.13 - Тип 3 RL (a) и (b)

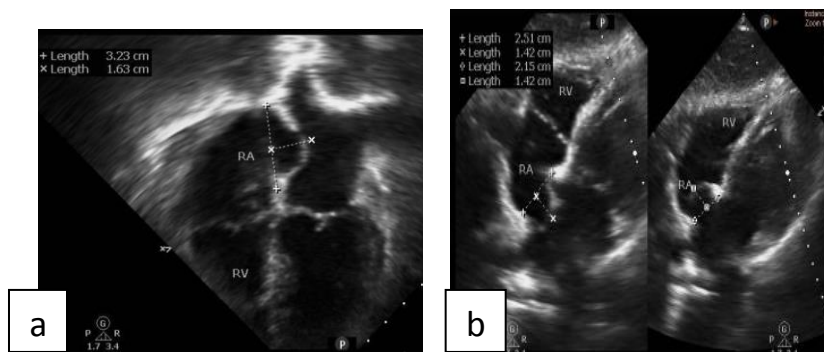


Рисунок 4.14 - Тип 4LR (a) и (b) **Рисунок 4.15** - Тип 5

Чрестлицеводная ЭхоКГ (ЧП-ЭхоКГ) обладает большей чувствительностью в распознавании АМПП, а также позволяет выявить состояния, которые часто сочетаются с АМПП и не всегда хорошо визуализируются при ТТ-ЭхоКГ (ООО, вторичный дефект МПП). Вместе с тем, при ЧП-ЭхоКГ увеличивается риск получения ложноположительных результатов диагностики АМПП, также как при ТТ-ЭхоКГ – ложноотрицательных.

ЭхоКГ-диагностические критерии АМПП. Длительное время «золотым стандартом» ЭхоКГ-диагностики АМПП считались критерии, предложенные Silver M.D. и Dorsey J.S. (1978 г.) (рис. 4.16):

- максимальная экскурсия аневризматического выпячивания в ПП или ЛП > 10 мм, или общий размер экскурсии в ПП или ЛП > 10 мм;
- длина основания аневризмы более 15 мм [83, 93, 95, 96].

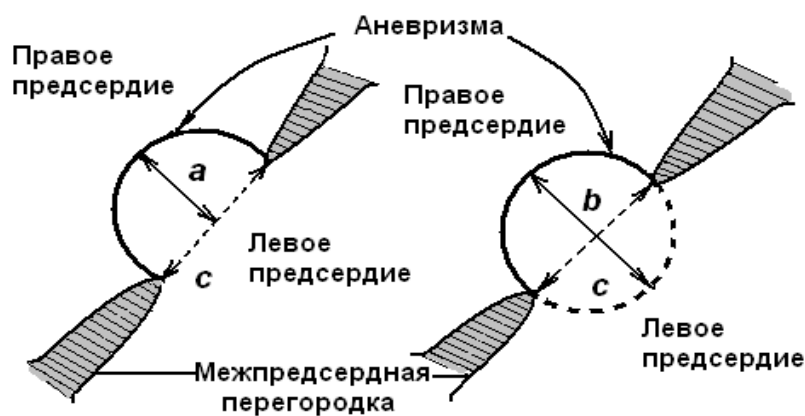


Рисунок 4.16 – Схематичное изображение АМПП и ее основных количественных параметров: а – величина экскурсии аневризмы в одну сторону, б- величина экскурсии в правое и левое предсердия суммарно, с – длина основания аневризмы (*адаптировано из Agmon Y., 1999*) [98].

В последующих работах основные параметры АМПП варьировали как в сторону увеличения, так и уменьшения [23, 97, 98, 99, 100, 87, 94].

В соответствии с рекомендациями по ЭхоКГ диагностике 2015 г., АМПП диагностируют при *величине максимальной экскурсии части или всей МПП в сторону ЛП или правого предсердия > 10 мм или суммарно > 15 мм.*

Диаметр основания аневризмы в качестве критерия диагностики не приводится [3].

В случаях меньшей экскурсии применяют термин «мобильная МПП» [101].

В стандартный протокол ЭхоКГ исследования целесообразно включать параметры, указанные в табл. 4.12.

Таблица 4.12 - Основные параметры ЭхоКГ-исследования при выявлении АМПП

Параметр	
1.	Тип аневризмы по классификации Olivares-Reyes с соавт. (1997)
2.	Длина основания аневризмы с определением вовлечения МПП в аневризматический дефект (локальная или генерализованная)
3.	Максимальная величина провисания в полость предсердия (<i>диагностический критерий</i> - более 10 мм) / суммарная амплитуда экскурсии (<i>диагностический критерий</i> - более 15 мм)
4.	Наличие или отсутствие шунтирующего сброса через АМПП, в случае сброса указать: а) вид и количество шунтирующих сбросов (множественные фенестрации, единственный ДМПП, ООО); б) направление сброса (лево-правый, право-левый, смешанный); в) размер ДМПП (любой с дефектом тканей) или функционирующего ООО (от 1 мм до 19 мм без дефекта тканей); г) для гемодинамически значимых сбросов - трансептальный градиент, Qp/Qs, давление в легочной артерии, дополнительные структуры в ПП.

4.2.5. Клиническая диагностика

В большинстве случаев АМПП протекает благоприятно, без гемодинамических изменений и клинической манифестации. При аускультации АМПП может быть заподозрена по наличию щелчков вдоль левого края грудины, аналогичным таковым при ПМК.

Существуют данные о связи АМПП с предсердными нарушениями ритма, изменениями зубца Р на ЭКГ [99]. Часто встречается блокада ПНПГ – в 21,9% случаев [102]. Дети с АМПП предрасположены к развитию суправентрикулярных аритмий, синдрома слабости синусового узла [84].

Аневризма МПП часто сочетается с другими САС и признаками ННСТ. При выявлении фенестраций с аневризматическим выпячиванием клиническое значение АМПП, как и при изолированном дефекте МПП и функционирующем ООО, будет определяться не только ее размерами, но и объемом сброса через имеющиеся фенестрации.

Значимо возрастает клиническая значимость АМПП при ООС, сети Киари, удлинённом ЕК [103, 104, 51]. Данные о взаимосвязи АМПП и ПМК многочисленны, но неоднозначны [105, 106, 107, 108, 109, 110, 100]. У лиц молодого возраста отмечена взаимосвязь аневризматичной или мобильной МПП с ПМК и базальными и/или множественными ложными хордами (ЛХ) [1].

4.2.6. Состояния, ассоциированные с АМПП, осложнения

Связь АМПП с первичными КИ. Метаанализ исследований J.R. Overell с соавт. (2000) [39] показал существенное повышение *риска развития инсультов* при наличии АМПП и ООС. Причем, соотношение рисков в субгрупповом анализе для лиц младше 55 лет было даже больше при АМПП, чем при ООС, максимально увеличиваясь при сочетании АМПП и ООС. В исследовании Y. Agmon с соавт. (1999) [98] также было определено достоверно более частое выявление АМПП в группе пациентов, перенесших инсульт и/или ТИА во всех исследованных возрастных категориях (от 45 до 85 лет).

Связь АМПП с вторичными КИ. Исследование Lamy et al. (2002) продемонстрировало нарастание вероятности повторного инсульта при сочетании АМПП и ООС в 7 раз по сравнению с риском инсульта при изолированном ООС, несмотря на прием 300 мг аспирина [71]. В целом, АМПП, наряду с мобильной МПП и размерами ООС являются, по данным мультивариантного анализа J.Y. Lee с соавт. (2010), независимыми предикторами повторного инсульта при ООС [111].

Связь АМПП с мигренью рассматривается только в контексте ее ассоциации с функционирующим ООС [40].

4.2.7. Стратификация риска, прогноз

Формально, согласно общепризнанной классификации TOAST патогенетических подтипов ИИ [63] *аневризма МПП*, так же, как и ООС, может быть отнесена к факторам низкого, а при определенных условиях (см. раздел 4.1.8), к средней степени риска инсульта. Риск ПЭ существенно возрастает в случае присутствия высоко подвижной МПП (способствуют более широкому открытию ООС или ухудшению систолической функции ЛП), обуславливающей этим замедление кровотока со спонтанным контрастированием, что повышает риск тромбообразования в ЛП [1, 112].

С позиций гетерогенности ИИ, АМПП лежит в основе его кардиоэмболического патогенетического подтипа [64].

Мобильная МПП самостоятельного значения не имеет. Ассоциируется с предсердными аритмией и с прогрессирующим повышением давления в полости ЛП или ПП, при наличии сброса через неё.

4.2.8. Подходы к терапии

Медикаментозная терапия. Антиагрегантная терапия пациентам с изолированной АМПП не показана.

Хирургические вмешательства. При транскатетерном закрытии ООС, сочетающегося с АМПП, отмечено значительное снижение амплитуды ее колебаний и снижение вероятности повторных эмболических эпизодов [113]. Вместе с тем АМПП ассоциирована с большей частотой резидуальных шунтов после чрескожного закрытия ООС, даже при использовании окклюдеров максимального диаметра [114].

КЛЮЧЕВЫЕ ПОЛОЖЕНИЯ

- *АМПП является первичной аномалией развития МПП, а при наличии фенестраций может рассматриваться как вариант межпредсердных коммуникаций наряду с ООС и ДМПП.*
- *Инструментальная диагностика АМПП должна включать ТТ-ЭхоКГ, при необходимости - ЧП-ЭхоКГ, с указанием типа аневризмы, размера экскурсии за линию МПП.*
- *Выявление АМПП подразумевает целенаправленный поиск прочих межпредсердных коммуникаций и САС с использованием ЧП-ЭхоКГ, применением провокационных тестов.*
- *Сочетание АМПП и ООС существенно повышает риск развития инсультов.*
- *Антиагрегантная терапия пациентам с изолированной АМПП не показана.*

4.3. СЕТЬ CHIARI (Киари)

4.3.1. Анатомия и эмбриология

Сеть Chiari (Киари) является остатком эмбрионального правого клапана венозного (коронарного) синуса и образуется в случае неполной резорбции последнего. Анатомически сеть Chiari представлена неправильной формы сетевидной структурой, которая состоит из множества фиброзно-нитевидных и/или мембранозных компонентов [115].

Исходя из области евстахиева клапана, Сеть Chiari может крепиться в различных отделах ПП - к клапану коронарного синуса, терминальному гребню, расположенному в зоне устья верхней полой вены, МПП, стенке самого предсердия [116, 117].

Размеры сети Chiari варьиабельны и могут достигать 6 см [118].

4.3.2. Распространенность

Общая популяционная распространенность сети Chiari составляет около 2% [119]. По морфологическим исследованиям частота выявления сети Chiari колеблется от 1,3 до 4,0%, при более строгом подходе к диагностическим критериям – 0,34% [120]. Частота выявления по данным ТТ-ЭхоКГ колеблется от 0,3 до 9,5%. Данные российских исследователей - 0,9% при ТТ-ЭхоКГ и 1,6% - при ЧП-Эхо КГ [121].

Вариабельность частоты выявления сети Chiari связана с тем, что ряд авторов наряду с сетью Chiari учитывают прочие особенности и аномалии строения венозных клапанов, чаще всего евстахиева клапана [122]. Распространенность не имеет возрастных и гендерных различий [119]. Часто сеть Chiari диагностируют вместе с ОО (83% случаев, контроль 28%), АМПП (21%, контроль 1,6%), евстахиевым клапаном (79%) [119, 123].

4.3.3. ЭхоКГ-диагностика

Для визуализации сети Chiari при ТТ-ЭхоКГ используют позиции, в которых обычно исследуется ПП: *апикальная 4КП, модифицированная парастернальная бикавальная позиция и короткая ось на уровне АоК из левого парастернального доступа, а также субкостальные позиции (4КП, длинная ось нижней полой вены и короткая ось на уровне АоК)* (рис. 4.17).

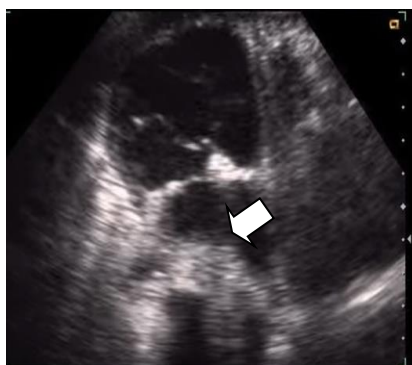


Рисунок 4.17- Сеть Chiari (стрелка) в правом предсердии при ТТ-ЭхоКГ из субкостальной 4КП.

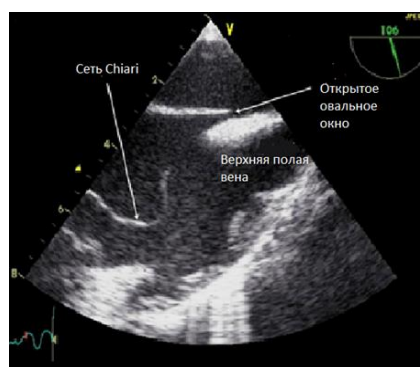


Рисунок 4.18 - Сеть Chiari в правом предсердии при ЧП-ЭхоКГ (Замуствовано из Chevallier S., Cook S. 2011 [124]).

Для оценки места прикрепления сети Chiari необходимо *полипозиционное исследование*, с включением промежуточных позиций, так как евстахиев клапан, клапан коронарного синуса, другие возможные места прикрепления сети Chiari не визуализируются в одной плоскости.

3D-ЭхоКГ-исследование позволяет в ряде случаев преодолеть вышеуказанное ограничение 2D-сканирования и установить места крепления сети Chiari.

При ЧП-ЭхоКГ основной является позиция из средних отделов пищевода, в которой визуализируются задние и нижние отделы ПП в зоне впадения

нижней полой вены (бикавальная позиция и позиция короткой оси на уровне аорты) (рис. 4.18). Так как в указанных позициях обычно удается визуализировать только одно место прикрепления сети Chiari к евстахиеву клапану, то создается впечатление, что сеть Chiari свободно флотирует в полости ПП. Оценить устье коронарного синуса наилучшим образом удастся из средних отделов пищевода в четырехкамерной позиции. При этом необходимо ротировать датчик вправо до получения ПП в центре экрана. Дальнейшая модификация позиции путем введения датчика или отклонения его назад позволяет вывести коронарный синус [121].

Выявление линейных высокоподвижных структур в указанных позициях с их прикреплением к евстахиеву клапану, характеризующихся кнотовидными движениями, позволяет заподозрить наличие сети Chiari.

4.3.4. Клиническое значение

Клиническое значение сети Chiari в первую очередь определяется *высокой сопряженностью с ОО* [119]. До 82% пациентов, отобранных для эндоваскулярного закрытия ОО, имеют евстахиев клапан или сеть Chiari [125]. При наличии сети Chiari у пациентов с ОО чаще выявляется праволевое шунтирование, чем при ее отсутствии. Евстахиев клапан и сеть Chiari способны препятствовать закрытию овального окна, предрасполагая к формированию аневризмы МПП и парадоксальной эмболии, направляя поток крови из нижней полой вены к МПП. Также установлена связь между наличием сети Chiari и мигренью с аурой у пациентов с ОО [125].

Описаны случаи *инфекционного эндокардита* с поражением сети Chiari [126, 127, 128]. Сеть Chiari может выглядеть подобно *опухоловому образованию* и тем самым приводить к ложному диагнозу [121, 129].

С позиций *тромбоэмболических осложнений* роль сети Chiari двойка. С одной стороны, сеть Chiari может способствовать формированию тромбов *in situ*, с другой – выступать в качестве ловушки для тромбоэмболов, предохраняя пациента от фатальной ТЭЛА [130, 131, 132, 133]. Приводятся данные об отрыве фрагментов сети Chiari с их последующей миграцией в легкие [121, 134].

В качестве возможных причин аритмогенности сети Chiari рассматривается тесная взаимосвязь этой САС с аритмогенными участками венозного синуса, а также факт наличия миокардиальных волокон в ее ретикулярной структуре [130, 135, 136, 137].

Не нашло убедительного подтверждения предположение, что сеть Chiari может препятствовать кровотоку [134].

Описаны случаи *интраоперационных осложнений*, обусловленных *затруднением проведения катетеров* в правые отделы сердца или в коронарный синус вследствие наличия этого предсердного образования [138, 139, 140, 141].

КЛЮЧЕВЫЕ ПОЛОЖЕНИЯ

- *Сеть Chiari значительно чаще встречается в сочетании с межпредсердными коммуникациями, чем изолированно. Выявление сети Chiari должно служить основанием для прицельного поиска ООО, АМПП.*
- *Для оценки места прикрепления сети Chiari необходимо полипозиционное исследование с включением не только стандартных, но и промежуточных позиций.*
- *Клиническое значение сети Chiari определяется возможностью тромбоэмболических осложнений (тромб in situ), инфекционного эндокардита, дифференциально-диагностическими трудностями с различными внутрисердечными образованиями (опухоли, тромбы, кисты), возможными проблемами при эндоваскулярных доступах к сердцу.*

4.4. Удлиненный евстахиев клапан

4.4.1. Анатомия и эмбриология

Евстахиев клапан (ЕК) или клапан нижней полой вены представляет собой складку эндокарда шириной в среднем до 1 см. Функция ЕК в эмбриональном периоде – обеспечение тока венозной оксигенированной крови из нижней полой вены к овальному окну. После рождения, при отсутствии сообщения между предсердиями, эта функция заслонки теряет свое значение и постепенно рудиментируется.

Анатомия ЕК вариабельна. Патологоанатомически наиболее часто описываются мембранозный тип и в виде гребешка (хребта) [142]. Средняя длина ЕК около 3,6 мм.

Удлиненным считается клапан более 10 мм с диапазоном от 1,5 до 23 и даже 35 мм [143, 144, 145].

4.4.2. Распространенность

При популяционных исследованиях с использованием ЭхоКГ удлиненный ЕК определяется у 0,2 % населения [146]. Частота выявления удлиненного ЕК у детей 17,6 – 25,9% (чаще в младших возрастных группах до 5-7 лет), у взрослых - 7,4% [1, 84]. По данным секционного материала ЕК обнаруживается у 86% детей [147] и 67,5% у взрослых [142].

4.4.3. ЭхоКГ-диагностика

Удлиненный ЕК визуализируется при двухмерной ЭхоКГ в виде клапаноподобной структуры более 10 мм в ПП в области впадения нижней полой вены. Может выглядеть как удлиненная подвижная или, напротив, как малоподвижная мембраноподобная структура. При этом отсутствует объемная перегрузка правых отделов сердца, характерная для значимых сбросов.

Хорошую визуализацию морфологии этой структуры можно получить при внутрисердечной (рис. 4.19) и 3D-эхокардиографии [147].

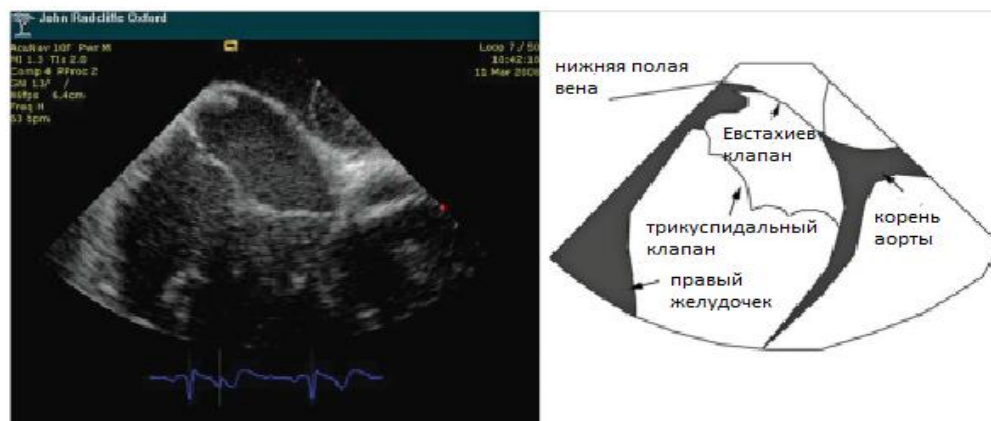

Рисунок 4.19 - Изображение, полученное при внутрисердечной эхокардиографии. Зонд расположен в ПП. На рисунке схематично представлена анатомия ЕК, выступающего из нижней полой вены в нижней части МПП (заимствовано из Vale T. A. et al., 2011) [148].

Для оптимизации визуализации используют субкостальные позиции с локализацией места впадения полых вен в правое предсердие и верхушечная 4КП. В дифференциально-диагностических ситуациях проводится ЧП-ЭхоКГ (рис. 4.20).

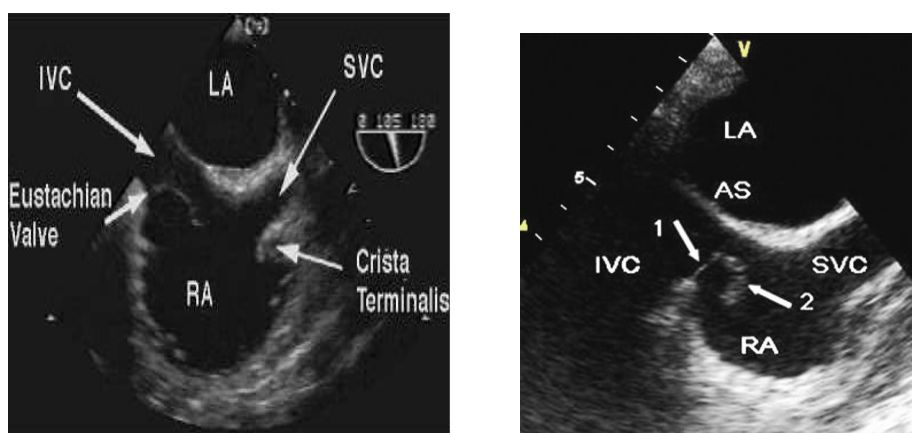


Рисунок 4.20 – Бикавальные позиции при ЧП-ЭхоКГ (IVC-нижняя полая вена, SVC – верхняя полая вена, LA –левое предсердие, RA – правое предсердие, AS – межпредсердная перегородка, Eustachian Valve - евстахийев клапан, Crista Terminalis – пограничный гребень)

4.4.4. Клиническое значение

Удлиненный ЕК не имеет специфических клинических проявлений.

При возникновении право-левого сброса крови через МПП удлиненный ЕК может способствовать возрастанию риска парадоксальной эмболии, ассоциированной с ООС [148, 149]. При одновременном сочетании трех аномалий – удлиненного ЕК, аневризмы МПП и ООС у молодых лиц часто отмечают клинические проявления в виде цефалгического синдрома,

синкопальных состояний, которые опосредованно могут рассматриваться как следствие микротромбозов в большом круге кровообращения [1]. Евстахийев клапан может являться субстратом для образования тромбов, что ассоциируется с легочным тромбоэмболизмом [150, 151, 152].

Персистирующий ЕК больших размеров может вызывать *обструкцию нижней полой вены* [153, 154] или перенаправлять кровь из нижней полой вены в ЛП через дефект МПП, вызывая появление *цианоза* [155, 156].

Описаны клинические случаи образования на ЕК *опухолевых и псевдоопухолевых образований* (миксома, фиброэластома, киста) [157, 158, 159], *развития инфекционного эндокардита* [160, 161].

Имеются данные, что эта структурная аномалия предрасполагает к *суправентрикулярным аритмиям*, с наиболее вероятным рефлекторным патофизиологическим механизмом вследствие раздражения пейсмекерных образований предсердия [162, 163].

Установлена связь между удлинненным ЕК и пролапсом атриовентрикулярного клапана [164]. У обследованных с этой САС достоверно чаще выявляются добавочные папиллярные мышцы, а также базальные ложные хорды [1].

Удлинненный ЕК при ЭхоКГ может быть ошибочно принят за перегородку при трёхкамерном предсердии, опухоль или тромб предсердия [165, 166, 167].

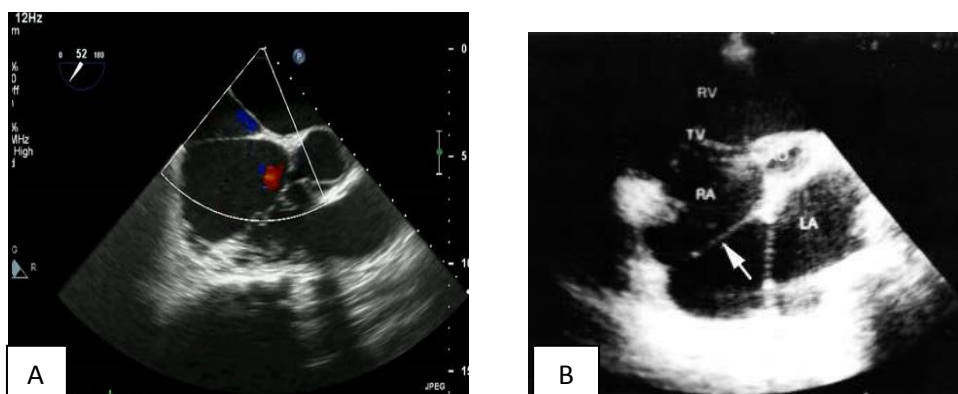


Рисунок 4.21 – Феномен «ласточкина хвоста» при ЧП- ЭхоКГ (А) и ТТ-ЭхоКГ (В) (заимствовано из Yavuz T. et al. [165]). ЕК визуализирован в виде ригидной мембраноподобной структуры (стрелка на рис. В) между левым и правым предсердиями

В случае, когда клапан малоподвижен, то есть прирастает к МПП, появляется эхокардиографический феномен «ласточкиного хвоста». Синонимами этого феномена в литературе являются «псевдотрёхпредсердное сердце» и «удвоенная МПП» (рис. 4.21).

Добавочную ткань приросшего к перегородке клапана следует отличать от мальпозиции, девиации и аномального прикрепления первичной перегородки, которые часто сочетаются с аномальным дренажем легочных вен, синдромом гипоплазии левого сердца, тоннельным ООС и дают аналогичную ЭхоКГ-картину данного феномена. При сочетании с ДМПП слишком длинный клапан

способен проникать через дефект в ЛП и прирастать к устьям легочных вен. Такие варианты необычной морфологии приросшего к другим структурам ЕК вызывают затруднения при ЭхоКГ, создают трудности хирургам при малоинвазивных вмешательствах и повышают риск ПЭ [168, 169, 170]. Возможна ошибочная хирургическая фиксация персистирующего ЕК, который может быть принят за МПП с последующей обструкцией потока из нижней полой вены [171].

С ЕК могут быть сопряжены ряд интраоперационных затруднений при чрескожном закрытии дефекта МПП [172, 173], имплантации электродов при кардиостимуляции [174], раскрытии правого предсердного диска при транскатетерном закрытии ООС [175]. Послеоперационный период может осложняться формированием резидуального шунта после установки окклюдера [175].

КЛЮЧЕВЫЕ ПОЗИЦИИ

- *Евстахиев клапан является рудиментарной, анатомически вариабельной структурой.*
- *Симптоматика и клиническое значение определяются в большинстве случаев ассоциацией с прочими САС, трудностями в дифференциальной ЭхоКГ-диагностике, возможными осложнениями, прежде всего тромбоэмболическими, а также проблемами при интраоперационных манипуляциях.*

5. Пропалсы клапанов

5.1. Пропалс митрального клапана

В клинической практике требуется дифференцировать первичное пролабирование створок митрального клапана (МК), как самостоятельное заболевание – «*синдром ПМК*», и пролапс / пограничный прогиб створок МК, как структурную аномалию сердца (САС). В частности, ПМК при определенных ЭхоКГ-параметрах (пограничном пролабировании створок без их утолщения и значимой митральной регургитации (МР)), без достаточного количества признаков СВСТ, при исключении первичного семейного (миксоматозного / немиксоматозного) ПМК, рассматривается в рубрике САС. Кроме того, ПМК в качестве САС нередко сопровождается классифицируемые моногенные синдромные ННСТ (СМ, СЭД и пр.) и другие неклассифицируемые диспластические синдромы и фенотипы.

Исходя из сложности разграничения ПМК как САС, или как самостоятельного моногенного варианта (генетически детерминированного заболевания), рассмотрение ПМК в данном разделе изложено с позиций его всесторонних проявлений.

5.1.1. Анатомия митрального клапана

Клапанный комплекс МК включает фиброзное кольцо, створки, хорды и папиллярные мышцы. Нормальное функционирование МК определяется также состоянием миокарда ЛП / ЛЖ, в который внедряются папиллярные мышцы [176].

Левое предсердие. Миокард стенки ЛП в виде отдельных волокон проникает в кольцо и атриальную поверхность задней створки МК. При дилатации ЛП может происходить расширение фиброзного кольца, смещение задней створки МК с развитием МР. При миксоматозном ПМК наблюдается смещение линии крепления задней створки от кольца МК в сторону ЛП (атриализация), что может приводить к нарушению ее целостности с формированием тромбов или кальциноза [193].

Митральное кольцо. Кольцо МК в горизонтальной плоскости имеет форму, напоминающую латинскую букву D. В сагиттальной плоскости кольцо имеет седловидную форму. Соответственно, имеются более высоко и низко лежащие точки кольца МК, что важно для ЭхоКГ-диагностики ПМК, поскольку различные ЭхоКГ-сечения проходят через различные (высоко или низко лежащие) точки кольца (рис. 5.1).

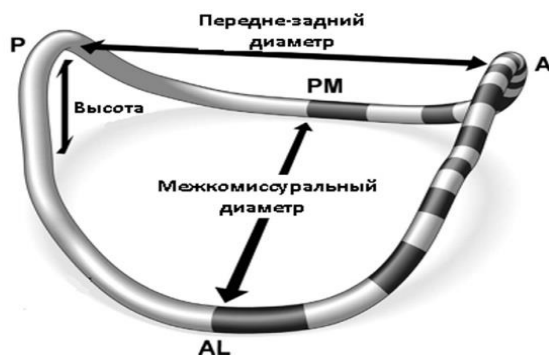


Рисунок 5.1 – Седловидная форма кольца МК. *A* и *P* – высоко лежащие точки кольца МК, *PM* и *AL* – низко лежащие точки кольца МК, *A* – передний край кольца, *P* – задний край кольца, *PM* – задне-медиальная комиссура, *AL* – передне-латеральная комиссура ([177]; с изменениями Малева Э.Г. [197]).

Фиброзное кольцо МК непосредственно переходит в переднюю створку МК (что подтверждается обычной заинтересованностью обоих клапанов в кальцинозе), формируя фиброзное соединение, края которого ограничены правым (через него проходит ствол пучка Гиса) и левым фиброзным треугольниками.

Для МК при болезни Барлоу (Barlow's disease) более характерно увеличение диаметра кольца (≥ 36 мм) [178; 193], в то время как при фиброэластиновой недостаточности (ФЭН) он не увеличен и составляет 28-32 мм [194].

Створки МК. Передняя (септальная) и задняя (заднебоковая) створки МК приблизительно равны по площади (4 – 6 см²). В закрытом состоянии передняя створка визуально может ошибочно восприниматься как имеющая большие

размеры. По периметру крепления передняя створка занимает приблизительно одну треть окружности кольца МК, а длинная и узкая задняя, соответственно, две трети.

Линия смыкания (коаптации) створок МК имеет арковидную форму. Различают передне-латеральную и задне-медиальную комиссуры – крайние участки линии смыкания. Поскольку линия смыкания не доходит до кольца МК приблизительно на 5 мм, то нет явной линии раздела между задней и передней створками. Линия коаптации створок закрытого МК благодаря натяжению со стороны подклапанного аппарата находится ниже уровня атриовентрикулярного кольца в течение всей систолы, с наиболее низкими точками на периферии – в зоне комиссур, таким образом, что атриальная поверхность створок приобретает седловидную конфигурацию. Иногда в норме створки могут легко прогибаться за линию кольца МК, но зона коаптации при этом остается ниже уровня кольца [176].

Задняя створка подразделяется на три гребня (сегмента) – латеральный (Р1), срединный (Р2) и медиальный (Р3). Большим является срединный гребень (он же чаще всего и пролабирует при ПМК). Примыкающие к гребням задней створки сегменты единой передней створки обозначаются, соответственно А1, А2 и А3.

Основание створок, к которой не крепятся хорды, обозначается как гладкая или свободная зона. Иногда наблюдаются локальные капюшонообразные выбухания в ЛП между точками прикрепления хорд к створкам [179].

По форме провисания различают два типа пролапса: при одном створки клапана выбухают в полость ЛП, но сохраняют способность к смыканию, обеспечивая нормальную функцию МК (ballooning - надувающийся клапан); при другом - свободный край пораженной створки в закрытом состоянии выходит за линию смыкания, что неизбежно приводит к появлению МР (floppy - провисающий клапан).

Хорды митрального клапана. Исследование хордального аппарата при ПМК выявляет выраженную дезорганизацию в делении хорд на ветви и их крепления к определенным зонам створок, что, наряду с изменениями самих створок, вносит свой вклад в его формирование. При первичном миксоматозном ПМК (болезни Барлоу) наблюдается удлинение, очаговое или диффузное утолщение и студневидный вид хорд. При ФЭН хорды удлинены и истончены, что может привести к их отрыву [193, 194, 179, 186, 195].

5.1.2. Гистология митрального клапана

В строении МК выделяют три слоя: *фиброзный* (плотная соединительнотканная основа, соединенная с хордами), *фиброзно-эластический* слой, представляющий собой вентрикулярную поверхность створок, *спонгиозный* – богатый протеогликанами.

Выделяют два типа гистоморфологических изменений: *ФЭН* и *миксоматозную дегенерацию*. Минимальным проявлениям *ФЭН* анатомически чаще соответствуют простые отрывы хорд, приводящие к пролапсу изолированного сегмента МК, сохраняющего в остальном нормальную форму.

Болезнь Барлоу диагностируется в случае пролапса нескольких сегментов с вовлечением одной или обеих створок при избыточности тканей клапана и расширении кольца (рис. 5.2).

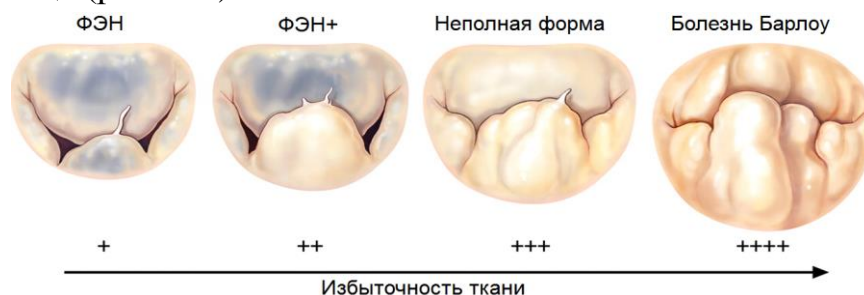

Рисунок 5.2 – Варианты изменений митрального клапана при ПМК *ФЭН* – *фиброэластиновая недостаточность* (заимствовано из Adams, D.H., 2010) [194].

Фиброэластиновая недостаточность (fibroelastic dysplasia / deficiency) определяется как *состояние недостатка фибриллярных структур в митрально-клапанном комплексе*, которое приводит к отрыву одной или более истонченных и удлинненных хорд, чаще всего, срединного гребня задней створки. В одном случае пролабирующие сегменты могут быть абсолютно нормальными при наличии изолированной истонченной хорды. В другом случае в пролабирующем сегменте развиваются миксоматозные изменения, приводящие к его утолщению. Гистологически повреждение коллагена характеризуется фрагментацией коллагеновых пучков в пределах фиброзного слоя. Может наблюдаться фрагментация эластиновых волокон с формированием аморфных глыбок.

Миксоматозная дегенерация (МД) обусловлена пролиферацией спонгиозного слоя с накоплением гликозаминогликанов. Спонгиозный слой выдвигается в фиброзный, выполняющий роль каркаса митральной створки, что приводит к снижению механической прочности створок. Утолщение створок при МД может достигать двукратного по сравнению с нормой. В большинстве случаев в процесс вовлекается задняя створка (чаще ее срединный гребень) – изолированно или вместе с передней. Изолированное вовлечение передней створки (чаще зона, примыкающая к заднемедиальной комиссуре) наблюдается редко. В процесс МД зачастую вовлекается фиброзное кольцо и хорды.

Для *вторичного ПМК* характерным морфологическим признаком является местное фиброэластическое утолщение нижней поверхности пролабирующей створки при гистологической сохранности ее внутренних слоев.

5.1.3. Этиопатогенез

ПМК считается полиэтиологическим заболеванием, в генезе которого большое значение имеют как генетические, так и внешнесредовые факторы.

Первичный ПМК рассматривается как самостоятельное генетически гетерогенное заболевание с АД-типом наследования и вариабельностью пенетрантности 30-50%, зависимой от пола и возраста, имеющее специфическое клиническое и прогностическое значение. Идентифицированы три самостоятельных генных локуса на 16 (локус 16p12.1-p11.2.), 11 (локус 11p15.4) и 13 (локус 13q31.3-q32.1) хромосомах, ответственных за развитие соответственно ПМК 1-3 (MPV1-MPV3) [180, 181], что свидетельствует о существенной генетической разнородности даже в пределах семейств с АД-типом наследования. Связанная с X-хромосомой (локус Xq28) рецессивная форма ПМК, известная под названием X-сцепленная миксоматозно-клапанная дистрофия, более редкое заболевание с серьезным (неблагоприятным) прогнозом. Недавно были выявлены мутации гена филамина А, ответственные за данную патологию [182]. В целом известно более 16 кандидат-генов, ответственных и/или причастных к развитию синдрома ПМК, а указанные генные локусы только лишь первые шаги к идентификации окончательного дефекта.

Механизмы формирования миксоматозного ПМК включают участие металлотионеинов – низкомолекулярных белков, регулирующих поступление в клетку цинка и меди; трансформирующего ростового фактора- β 2 [197], активирующего интерстициальные клетки, аккумулирующего протеогликанверсикан и подавляющего активность ADAMTS (семейство многодоменных внеклеточных протеаз) и мн. др [197].

Среди этиологических факторов *ПМК с позиций структурной аномалии сердца*, наряду с первичным дефектом развития соединительнотканного аппарата МК, рассматривают врожденные микроаномалии архитектуры митрального комплекса, клапанно-желудочковые диспропорции, миокардиальные (асинергия сокращения и расслабления миокарда) и нейрогуморальные (нарушение клапанной иннервации) причины. Большое значение придается дисбалансу электролитов и макроэлементов, прежде всего, дефициту магния [183, 184].

В целом, в основе патогенеза ПМК лежит концепция результата дефектного эмбриогенеза клеток мезенхимального происхождения. В данном контексте этиопатогенетическим звеном могут выступать проявления плейотропии мутантных генов, ответственных за развитие менделирующих ННСТ и, соответственно, ПМК с определенной условностью можно соотносить с вторичными проявлениями в качестве характеристики СВСТ.

Вторичный ПМК встречается чаще, чем первичный и может быть обусловлен разнообразными причинами. Наиболее частыми классическими причинами вторичного пролапса створок МК являются ИБС (ишемическая

дисфункция папиллярных мышц), острая ревматическая лихорадка, заболевания и состояния сопровождающиеся уменьшение размеров ЛЖ и кольца МК (гипертрофическая кардиомиопатия, легочная гипертензия, дефект МПП, дегидратация, синдром прямой спины и воронкообразная деформация грудной клетки) и пр. [185, 186].

5.1.4. Современные подходы к терминологии и классификации

Единая терминология и классификация ПМК в настоящее время отсутствует.

Общепринятым является разделение ПМК на первичный и вторичный [187, 188, 189, 190].

Первичный ПМК подразделяется на *семейный (миксоматозный)* и *несемейный (спорадический)*⁸ [191, 188]:

1. *Семейный (familial mitral valve prolapse (MVP1, myxomatous 1)), MIM 157700*). Синонимы: пролабирование митрального клапана (*prolapsed mitral valve*); семейный флоппирующий митральный клапан (*familial floppy mitral valve*); синдром Барлоу (*Barlow syndrome*); миксоматозная клапанная болезнь (*myxomatous valvular disease*); семейный синдром клика-шума ПМК (*familial click-murmur syndrome MVP*)

2. *Миксоматозный ПМК (, MVP2, myxomatous 2, MIM 607829)*

3. *Миксоматозный ПМК (myxomatous mitral valve prolapse, MVP3, myxomatous 3, MIM 610840)*.

4. *Сердечная клапанная дисплазия (cardiac valvular dysplasia), X-связанная (X-linked, MIM 314400)*. Синонимы: клапанная болезнь сердца (*valvular heart disease*), врожденная миксоматозная клапанная дистрофия (*congenital myxomatous valvular dystrophy*).

В англоязычной литературе первичный ПМК относят к дегенеративным заболеваниям МК (*degenerative mitral valve disease*) [192] с двумя основными патоморфологическими формами: *болезнь (синдром) Барлоу и фиброэластиновая недостаточность (ФЭН)* [193, 194, 186, 195]. Данные характеристики важны с позиций принятия решений о характере хирургических вмешательств – пластика либо протезирование МК.

В отношении первичного ПМК в Гентских критериях синдрома Марфана [10] и в ряде отечественных рекомендаций по ННСТ [16, 15, 13] предлагается термин «*синдром ПМК*» или «*ПМК с системным вовлечением*» [1]. В МКБ-10 ПМК как синдром имеет шифр I34.1.

ПМК как структурная аномалия сердца рассматривается в случае проявления плеiotропии при ННСТ, т.е. когда ПМК сопровождается другие

⁸ «Синдром ПМК» внесен в каталог ОМИМ (Online Mendelian Inheritance in Man – режим онлайн менделирующей наследственности человека) Национального центра по вопросам биотехнологической информации США

классифицируемые и неклассифицируемые (недифференцированные) диспластические синдромы и фенотипы [188, 189]. К примеру, в случае выявления синдрома ННСТ с согласованными критериями речь не идет о первичном «синдроме ПМК», а пролабирование створки (-ок) митрального клапана уже расценивают как САС. В качестве плеiotропного проявления ПМК рассматривается в рамках МС, ЭДС и др. моногенных ННСТ, а также в структуре MASS – синдрома (MASS syndrome, OMIM 604308; синонимы: MASS – фенотип (MASS phenotype); локус на хромосоме 15q21.1). Принято считать, что 0,25% –2% пациентов с ПМК имеют одно из моногенных ННСТ [191].

Отдельно выделяют варианты течения ПМК в виде **пограничного пролапса (прогиба) митрального клапана и изолированной аномалии сердца.**

Пограничный пролапс (прогиб) митрального клапана рассматривают при пограничном провисании створок (*до 2 мм*), без их утолщения и гемодинамически значимой МР (чаще регистрируется приклапанная регургитация). Земцовским Э.В. с соавторами для указанных случаев предложено ввести термин «*вероятный ПМК*» [1]. В настоящее время, такие изменения клапанов не следует включать в понятие ПМК, поскольку не установлено связи с клинически значимыми исходами [203].

Редко описывают *ПМК как «изолированную аномалию» сердца, не сопровождающуюся признаками СВСТ.* В данном случае прибегают к термину «*изолированный ПМК*» или ПМК с минимальным экстракардиальным вовлечением [1].

ЭхоКГ-подход (АНА/АСС, 2006) [206] предполагает выделение двух вариантов ПМК на основании утолщения створок в диастолу⁹:

- **классический (миксоматозный) ПМК** – при толщине створок МК > 5 мм;
- **неклассический (немиксоматозный) ПМК** – при толщине < 5 мм.

Синтез ЭхоКГ- и морфологического подхода. Примером такого подхода может быть схема, предложенная Griffin В.Р. (2009) [196] в руководстве по клапанным порокам сердца [190] (рис. 5.3).

⁹ Такая классификация, основанная исключительно на данных ЭхоКГ-обследования и предполагает необходимость в каждом конкретном случае проведение дифференциального диагноза между возможными причинами, лежащими в основе ПМК.

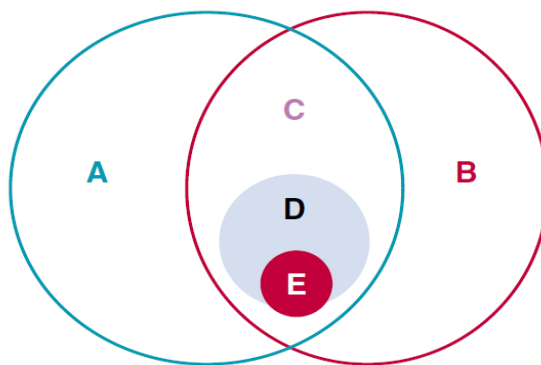


Рисунок 5.3 – Соотношение миксоматоза (А) и ЭхоКГ-диагностированного ПМК (В).
Объяснение в тексте [29].

На рисунке представлено соотношение миксоматоза (А) и пролапса митрального клапана (В). Зона пересечения кругов (С) – это миксоматозный ПМК. Зона В – немиксоматозный (неклассический) ПМК, а зона А – более редкое состояние, доклиническая стадия миксоматоза, до формирования пролапса. Область D описывает пациентов высокого риска, с большей вероятностью развития осложнений, таких как – тяжелая митральная недостаточность, требующая хирургического вмешательства (область Е).

5.1.5. Распространенность

Данные о распространенности ПМК в общей популяции в настоящее время противоречивы. Распространенность ПМК может зависеть от этнической принадлежности, пола, возраста обследованной популяции [197]. Тем не менее, достоверных этнических различий по распространенности ПМК по данным исследований SHARE (Study of Health Assessment And Risk in Ethnic Groups) [198], Strong Heart Study [199], а также в исследовании Flack J.M. et al. (1999) [200] не получено.

Результаты обследования молодых субъектов определенных контингентов демонстрируют высокую частоту ПМК - до 11-18% среди спортсменов [201], 4,9 – 8,1% в популяции лиц призывного возраста (18-27 лет) (данные ретроспективного статистического анализа по Республике Беларусь; n = 504 304 чел.) [202]. В то же время по результатам российского исследования РЕПЛИКА распространенность ПМК у лиц молодого возраста составила 4,3% [1].

Согласно результатам *Framingham Heart Study*, истинная распространенность синдрома ПМК в популяции 26 - 84 лет (средний возраст $56,7 \pm 1,5$) не превысила 2,4% [203], без различий по полу и возрасту.

Распространенность пограничного пролапса (прогиба) митрального клапана значительно превышает общепопуляционную, достигая 23,1% [204].

Наиболее объективными следует признать исследования последнего десятилетия, которые оценивают распространенность синдрома ПМК в пределах 0,6–2,7%, что связано с прогрессом ЭхоКГ-диагностики ПМК,

введением представлений о трехмерной структуре кольца МК [205,177]. Большие значения следует расценивать как следствие существенной гипердиагностики [197], которая может быть объяснена несоблюдением международных рекомендаций по диагностике ПМК [206].

5.1.6. Клиническая картина

Клиническая картина ПМК определяется многообразием клинических проявлений. Основные направления по изучению клинического спектра можно сгруппировать следующим образом:

- определение особенностей фенотипа и физического развития;
- ассоциированные с ННСТ изменения органов и систем;
- аускультативная картина;
- выявление дисфункции вегетативной нервной системы (ВНС).

Определение фенотипа и физического развития. Ассоциированные с ННСТ изменения органов и систем.

Вероятность клинически и гемодинамически значимого ПМК крайне низка у лиц, не имеющих внешних признаков СВСТ и не предъявляющих жалоб.

При осмотре пациентов следует обращать внимание на их телосложение и внешние признаки СВСТ. Обычно пациенты с синдромом ПМК имеют астеническое телосложение, низкий индекс массы тела, недостаточно развитую мускулатуру. При фенотипическом и физикальном обследовании удается выявить костные, кожные и суставные признаки СВСТ. Самые характерные изменения *скелета* — удлинение пальцев конечностей вплоть до арахнодактилии, араковидное нёбо, воронкообразная или килевидная деформации грудной клетки. Часто выявляются различные нарушения осанки, сколиотическая деформация позвоночника, крыловидные лопатки, а также синдром прямой спины и плоскостопие. К характерным признакам вовлечения *кожи* при ПМК относятся ее повышенная растяжимость, наличие атрофических стрий, не связанных с нейроэндокринной дисфункцией, в том числе ожирением или беременностью. Слабость связочного аппарата может проявляться наличием грыж различной локализации, птозами внутренних органов, гипермобильностью суставов, с которой связан артралгический синдром.

Проявлением слабости сосудистой стенки и недостаточности клапанного аппарата вен являются варикозное расширение вен, геморрой, варикоцеле. Приводятся данные о нарушениях в различных звеньях системы гемостаза [207]. Редко может отмечаться геморрагический синдром в виде носовых кровотечений, петехиально-пятнистых кровоизлияний в кожу, длительных и/или обильных менструальных кровотечений, повышенной кровоточивости десен, длительных кровотечений при порезах.

СВСТ при ПМК предполагает структурно-функциональную неполноценность субэндотелиального внеклеточного матрикса, следствием чего может быть развитие *эндотелиальной дисфункции* [208, 209].

Аускультативные характеристики. Ключевой характеристикой аускультативной картины сердца при ПМК являются:

- интермиттирующий систолический щелчок (*среднесистолический клик* — непродолжительный высокочастотный звук);
- средне - и/или *позднесистолический* шум в точке проекции МК, имеющий преимущественно среднечастотные или высокочастотные характеристики.

Место наилучшего выслушивания систолических щелчков и шумов при ПМК — верхушка сердца, а также прекардиальная область между верхушечным толчком и левым краем грудины в 3-4-м межреберье, значительно реже — внутри от левого края грудины или середины грудины на уровне прикрепления 3-4-го ребер слева. «Немая» форма не является каким-то исключительным проявлением пролабирования створок МК и её следует искать у пациентов, предъявляющих жалобы на боли в области сердца, при аритмиях.

Для выявления систолического щелчка и шума при ПМК используются нагрузочные тесты, которые условно можно разделить на *клиноортостатические* (лежа на спине и/или левом боку; сидя / стоя с определенным наклоном туловища (чаще вперед и влево) и задержкой дыхания на полном вдохе; сидя на корточках, с задержкой дыхания на вдохе и выдохе; стоя с натуживанием), *физические* (проба Мастера «встать-сесть», 20 приседаний в определенном темпе, бег на месте в течение 3 мин, ВЭМ), *медикаментозные* (с нитроглицерином, амилнитритом, атропином и др.) и *комбинированные*.

Пробы, уменьшающие объем ЛЖ за счет снижения конечно-диастолического объема и увеличивающие ЧСС (ортостатическая, Вальсальвы, ходьба), провоцируют формирование раннего щелчка и систолического шума. Пробы противоположной направленности — приседание, проба с пропранололом — задерживают формирование звуковой симптоматики сердца, систолического щелчка и шума.

Дисфункция ВНС часто определяет характер субъективных ощущений [210, 211]. *Боль, дискомфорт в прекардиальной области* чаще носят колющий или ноющий характер, держатся долго (часы) и не усиливаются при физической нагрузке. Учащенное сердцебиение, перебои в работе сердца возникают в покое, иногда ночью, при физической нагрузке чаще исчезают. *Респираторные расстройства* проявляются ощущением нехватки воздуха, затруднением вдоха, потребностью в периодических глубоких вдохах, возникающей в покое [212]. *Вегето-сосудистые нарушения* в конечностях проявляются изменением цвета кожи (бледность, синюшность, мраморность), похолоданием пальцев кистей и стоп, покалыванием, жжением кожи в дистальных отделах конечностей. *Лабильность артериального давления (АД)* — транзиторное понижение или повышение АД, вызванное ситуационными расстройствами, метеоусловиями,

не сопровождающееся признаками стабильности и повреждением органов-мишеней. Нередка *неврологическая симптоматика* в виде жалоб на головокружения, головные боли мигреноподобного характера и развитие пресинкопальных и синкопальных состояний, нарушения терморегуляции. *Преобладают личностные черты* астенического, невротического, ипохондрического характера. В ряде случаев у пациентов выявляются признаки длительного стойкого состояния эмоциональной напряженности, что сопровождается плохим самочувствием, гипоактивностью и плохим настроением.

5.1.7. ЭхоКГ диагностика

Занимает ведущее место в диагностике ПМК.

Никаких специальных критериев для диагностики первичного «синдрома ПМК» и ПМК, как структурной аномалии сердца, не установлено, поэтому следует использовать стандартные методики.

Обязательными параметрами являются определение степени пролабирования и наличие или отсутствие критериев миксоматоза клапанов.

В соответствии с международными критериями диагностики, по данным ЭхоКГ ПМК диагностируют при максимальном систолическом смещении створок МК за линию фиброзного кольца МК в ЛП в парастернальной позиции по длинной оси *более чем на 2 мм*, в особенности при смещении зоны коаптации створок за линию кольца при полисегментном пролапсе обеих створок [206].

В соответствии с подходами, сложившимися в отечественной школе, определение степени пролабирования начинается с 3 мм. *Значение пролабирования в диапазоне 2,1 – 2,9 мм остается неоговоренным.*

Систолический прогиб одной или обеих створок МК в ЛП в парастернальной продольной позиции на *3,0 – 5,9 мм определяется как ПМК I степени, на 6-8,9 мм — II степени, более 9 мм — III степени.*

Степень выраженности МД оценивается на основании толщины створки МК в фазу диастолы в средней части вне зоны отхождения хорд, создающих ложное впечатление об ее утолщении. Общепринятые нормативы толщины створок – 2–4 мм. Увеличение более 5 мм свидетельствует о патологических изменениях (миксоматоз и др.) [206]:

- *менее 5 мм - неклассический ПМК*
- *5 мм и более - классический ПМК.*

В ЭхоКГ-заключении необходимо указывать длину створок с оценкой показателей, характеризующих особенности смыкания (длину и глубину коаптации) створок (рис. 5.10). Нормальные значения длины передней створки МК составляют 21–24 мм, задней — 12–14 мм.

Двухмерная ЭхоКГ — самый информативный неинвазивный метод («золотой стандарт») диагностики ПМК (чувствительность и специфичность метода составляют соответственно 87-96% и 87-100%). При планировании хирургической коррекции МК используются ЧП-ЭхоКГ и 3D-ЭхоКГ.

ЭхоКГ-методика выведения сегментов створок МК при ТТ- ЭхоКГ, ЧП-ЭхоКГ и 3D-ЭхоКГ представлена на рис. 5.4 – 5.9.

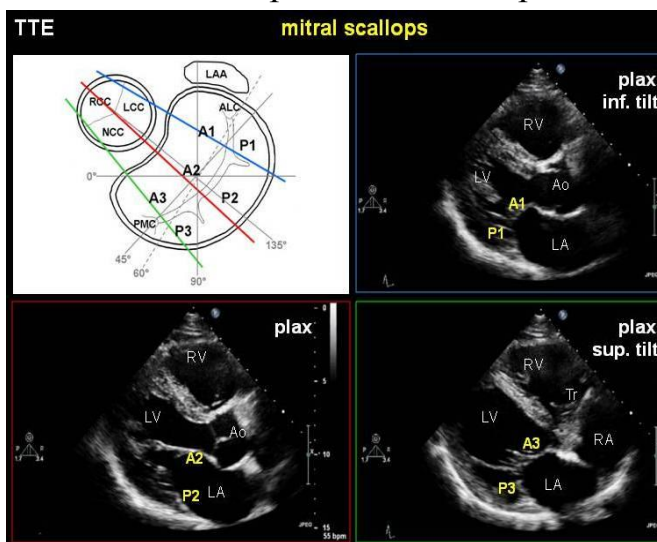


Рисунок 5.4 - Сегменты створок МК при ТТ-ЭхоКГ, парастеральная позиция, длинная ось в классическом варианте (сегменты МК: А2 и P2), с наклоном вниз (сегменты МК: А1 и P1) или вверх (сегменты МК: А3 и P3) (заимствовано из Wikiecho, ESC/EACVI) [213].

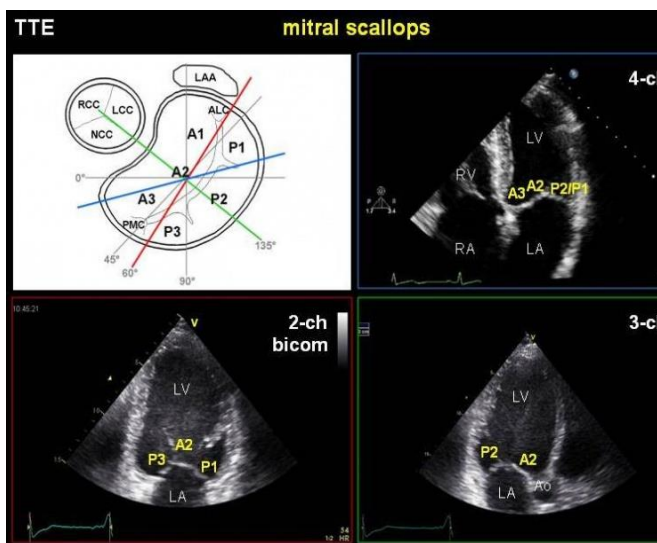


Рисунок 5.5 - Сегменты створок МК при ТТ-ЭхоКГ, апикальные позиции: четырёхкамерная (сегменты МК: А2, А3 и P2, P1), двухкамерная (сегменты МК: А2 и P1, P3) и трёхкамерная (сегменты МК: А2 и P2) (заимствовано из Wikiecho, ESC/EACVI) [213].

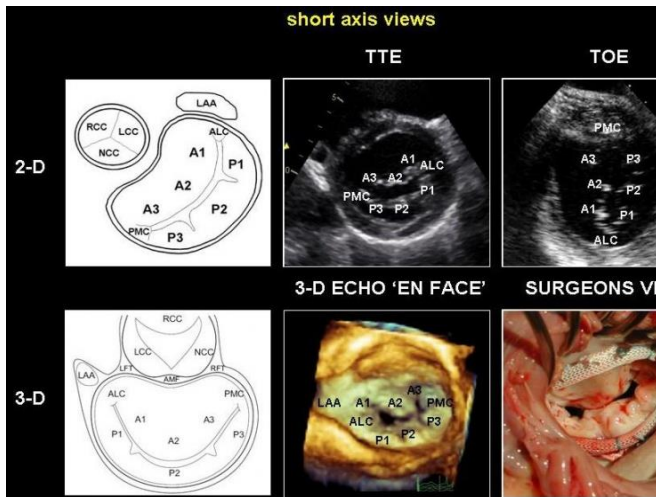


Рисунок 5.6 - Все сегменты створок МК по короткой оси при ТТ-ЭхоКГ в парастеральной позиции, при 2D-ЧП-ЭхоКГ, при 3D-ЭхоКГ и аналогичный хирургический вид митрального клапана (заимствовано из Wikiecho, ESC/EACVI) [213].

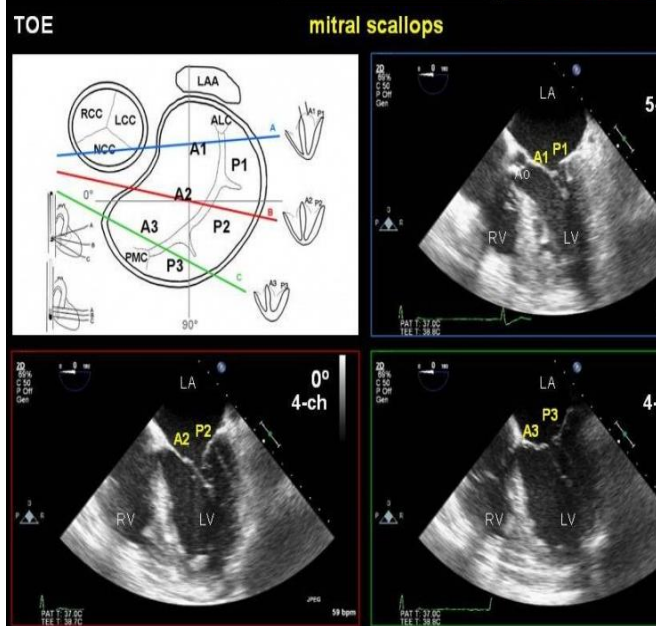


Рисунок 5.7 - Сегменты створок МК при 2D-ЧП-ЭхоКГ из четырёхкамерных и пятикамерной позиций (заимствовано из Wikiecho, ESC/EACVI) [213].

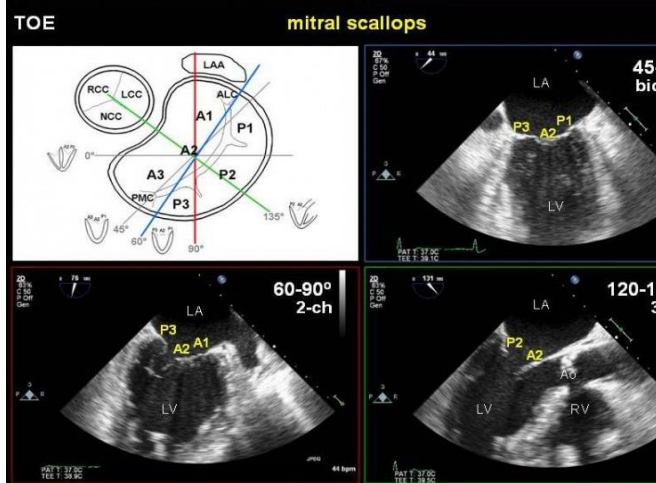


Рисунок 5.8 - Сегменты створок МК при 2D-ЧП-ЭхоКГ из двукамерных (45-60° и 60-90°) и трёхкамерной позиций (120-135°) (заимствовано из Wikiecho, ESC/EACVI) [213].

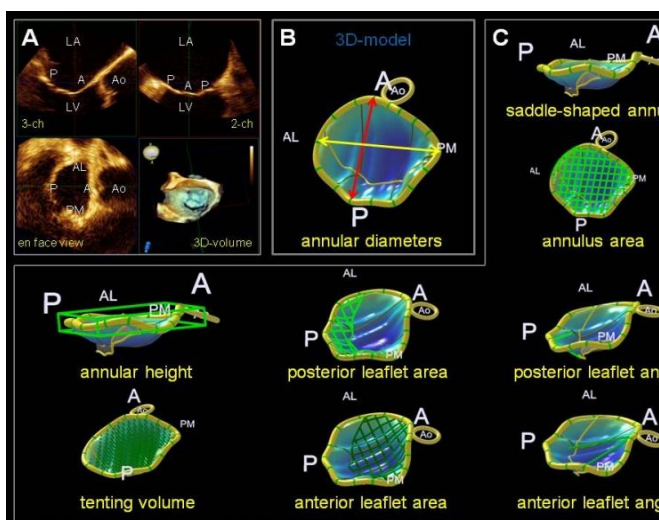


Рисунок 5.9 - Анатомия и геометрия МК (створки и кольцо) при 3D-ЭхоКГ (заимствовано из Wikiecho, ESC/EACVI) [213].

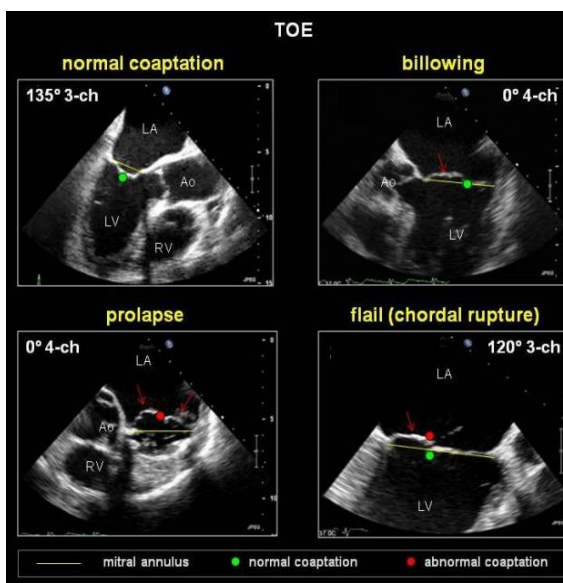


Рисунок 5.10 - Варианты коаптации створок МК при 2D-ЧП-ЭхоКГ: нормальная коаптация, пролапс створок, приподнятая створка и молотящая створка (при отрыве хорды) (заимствовано из Wikiecho, ESC/EACVI) [213].

Допплер-ЭхоКГ позволяет выявить и оценить степень выраженности МР (см. раздел 5.1.10, хроническая митральная недостаточность).

В целом, наиболее надежными специфическими ЭхоКГ-диагностическими признаками являются:

- позднее систолическое заднее провисание створок МК при исследовании в М-режиме;
- провисание створок МК (при двумерной ЭхоКГ в парастеральной позиции по длинной оси);
- утолщенные, чрезмерно увеличенные, гибкие створки МК.

Менее достоверны следующие признаки:

- голосистолический пролапс при исследовании в М-режиме;

- прогиб МК в двумерном режиме в четырехкамерной позиции.

Допплерографическими признаками ПМК служат:

- позднесистолическая регургитация (МР, возникающая в конце систолы); как правило, высокоскоростная;
- эксцентричный поток регургитации.

5.1.8. ЭКГ диагностика

ЭКГ-нарушения при ПМК включают изменения конечной части желудочкового комплекса, нарушения сердечного ритма, проводимости и наблюдаются у 1/3 пациентов.

Изменения процесса реполяризации на стандартной ЭКГ регистрируются в различных отведениях с выделением 3 типичных вариантов: 1. - изолированная инверсия зубцов Т в отведениях от конечностей: II, III, avF без смещения сегмента ST; 2. - инверсия зубцов Т в отведениях от конечностей и левых грудных отведениях (преимущественно в V5-V6) в сочетании с небольшим смещением сегмента ST ниже изолинии; 3. - инверсия зубцов Т в сочетании с подъемом сегмента ST.

На ЭКГ покоя аритмии регистрируются в единичных случаях, на фоне физической нагрузки (тредмил тест, велоэргометрия) частота их выявления возрастает в 2-3 раза и в 5-6 раз при проведении суточного мониторинга ЭКГ. Чаще обнаруживаются синусовая тахикардия, наджелудочковая и желудочковая экстрасистолии, наджелудочковые формы тахикардий, реже – синусовая брадикардия, парасистолия, фибрилляция и трепетание предсердий. Есть данные о том, что при ПМК в 8 раз чаще, чем у здоровых, встречается синдром WPW [214]. Характерна правожелудочковая локализация эктопического фокуса, особенно в случае желудочковой тахикардии [215, 216].

5.1.9. Дифференциальная диагностика

Дифференциальная диагностика ПМК предполагает его разграничение как структурной аномалии сердца с первичным «синдромом ПМК». Дополнительно исключается вторичный ПМК, при сопутствующих заболеваниях.

ПМК, как структурная аномалия сердца рассматривается в случае:

- наличия ЭхоКГ-данных, соответствующих смещению митральной створки (-ок) более чем на 2 мм выше уровня фиброзного кольца МК в ЛП во время систолы;
- отсутствия признаков СВСТ, достаточных для постановки диагноза «синдрома ПМК».

Может сочетаться с прочими внутрисердечными аномалиями и/или вовлечением костной системы [16].

Диагностика «синдрома ПМК» предполагает:

- наличие ПМК с гемодинамически значимой митральной регургитацией и/или МД створок у лиц молодого возраста;

- признаки СВСТ < 5 баллов¹⁰ [217];
- отсутствие эктопии хрусталика и расширения аорты (Z-критерий < 2)¹¹, [217];
- исключение одного из моногенных ННСТ, когда ПМК является плейотропным проявлением данных заболеваний.

Заболевания сопровождающиеся вторичным ПМК, представлены в таблице 5.1.

Таблица 5.1 - Основные заболевания или состояния, ассоциированные с вторичным ПМК (J.V.Barlow, 1987).

Врожденные пороки сердца, Ревматический эндокардит	Врожденные нарушения обмена (с-мы Хантера, анфилиппо, болезнь Фабри и пр.)
Ишемическая болезнь сердца	Кардиомиопатии
Миксома левого предсердия	Узелковый периартериит
Аневризма левого желудочка	Системная красная волчанка
Эмфизема легких	Возвратный полихондрит
Миастения	Гипомагниемия
Синдром прямой мышцы	Синдром Виллебрандта
Тиреотоксикоз	Тромбоцитопатия
Спортивное сердце	Синдром Тернера
Травма сердца	Синдром Нунан
Мигрень	Синдром удлинённого QT
Неврозы	Вегетососудистая дистония

5.1.10. Осложнения

ПМК может выступать от клинически безобидного «феномена ЭхоКГ» до клинически значимых осложнений, которые отмечаются в 2-4% случаев и, почти в абсолютном случае (95-100%) при наличии МД створок, т.е. при синдроме ПМК [218, 219]. К ним относятся:

- острая (вследствие разрыва сухожильных хорд и/ или отрыва папиллярной мышцы) или хроническая митральная недостаточность (дисфункция и прогрессирующее расширение ЛЖ и ЛП);
- присоединение инфекционного эндокардита (умеренный риск);
- тромбоэмболии, чаще церебральные, связанные с тромбозами миксоматозно измененных митральных створок;
- нарушения сердечного ритма и проводимости;
- жизнеугрожающие аритмии, внезапная сердечная смерть;

¹⁰ Бальная оценка признаков СВСТ приведена в Гентских критериях синдрома Марфана 2010 года (Loeys B.L. et al., 2010) и рассматривается в соответствующих рекомендациях по ННСТ.

¹¹ Z-критерий предполагает оценку истинного размера корня аорты (пограничного расширения / аневризмы) и рассматривается в рекомендациях «Аортопатии при ННСТ» 2016 года.

При ПМК, как САС, клиническая значимость и осложнения точно не определены.

Острая митральная недостаточность. Выраженность острой митральной недостаточности может варьировать от незначительной МР с отсутствием существенных клинических проявлений до тяжелого отека легких. Одна из основных причин - разрыв хорд (обычно в зрелом возрасте) с формированием «молотящего митрального клапана» (*flail mitral valve*). Предрасполагающим фактором может явиться тупая травма грудной клетки или чрезмерная физическая нагрузка.

«Молотящий митральный клапан» определяется как отсутствие смыкания кончиков створок с быстрым систолическим движением пораженной створки в ЛП. В 82% случаев поражается задняя створка. Клиническая картина складывается из появления интенсивного голосистолического шума и признаков острой митральной недостаточности. При разрыве хорд задней створки систолический шум проводится в аортальную зону и на сосуды шеи, а при разрыве передней – в аксиллярную область и на спину.

Основной ЭхоКГ-признак - появление эксцентрично направленной в противоположную от пораженной створки сторону струи МР. Поступление дополнительно объема регургитирующей крови в неувеличенное ЛП с ригидными стенками приводит к значительному подъему давления в легочных венах.

Хроническая митральная недостаточность. В соответствии с рекомендациями АНА/АСС 2014г. в развитых странах пролапс МК является наиболее частой причиной хронической первичной МР, наряду с менее распространенными причинами (инфекционный эндокардит, заболевания соединительной ткани, ревматическая болезнь и радиационное поражение сердца) [6].

ПМК имеет несколько критериев соответствия *хронической первичной МР* - патология ≥ 1 из компонентов клапана (створки, сухожильные хорды, папиллярные мышцы, кольцо), вызывающая его функциональную недостаточность с систолической регургитацией крови из ЛЖ в левое предсердие (ЛП).

Риск *хронической митральной недостаточности* при синдроме ПМК увеличивается с возрастом (обычно после 40 лет). Митральная недостаточность чаще развивается при преимущественном пролапсе задней створки МК и носит более выраженный характер. Неблагоприятное течение ПМК заключается в нарастании МР, приводящей к дилатации ЛЖ и ЛП, развитию фибрилляции предсердий, систолической дисфункции ЛЖ и застойной сердечной недостаточности. Возникновение и быстрое прогрессирование МР может быть обусловлено разрывом миксоматозно измененных хорд.

Критерии оценки тяжести первичной МР приведены в табл. 5.2 [6].

Таблица 5.2 - Стадии первичной митральной регургитации

А	
Определение	Риск МР
Анатомия клапана	Пролапс МК легкой степени с нормальной коаптацией створок Утолщение МК легкой степени и ограничение движения створок
Трансклапанная гемодинамика	Отсутствие МР или небольшой поток центральной регургитации < 20% отверстия ЛП по данным доплер-ЭхоКГ Vena contracta (перешеек регургитации) <0,3 см
Следствие	нет
Симптомы	нет
В	
Определение	Прогрессирующая МР
Анатомия клапана	Пролапс МК тяжелой степени с нормальной коаптацией Ревматические изменения клапана с ограничением движения створок и нарушением центральной коаптации Перенесенный инфекционный эндокардит
Трансклапанная гемодинамика	Поток центральной регургитации 20–40% отверстия ЛП или поздний систолический эксцентричный поток МР Vena contracta <0,7 см Объем регургитации <60 мл Фракция регургитации <50% ЭРО <0,40 см ² * Степень по данным ангиографии 1–2+
Следствие	Небольшое увеличение ЛП, Отсутствие увеличения ЛЖ Нормальное давление в легочной артерии
Симптомы	нет
С	
Определение	Бессимптомная тяжелая МР
Анатомия клапана	Пролапс МК тяжелой степени с нарушением коаптации Ревматические изменения клапана с ограничением движения створок и нарушением центральной коаптации Перенесенный инфекционный эндокардит Утолщение створок при радиационном поражении сердца
Трансклапанная гемодинамика	Поток центральной регургитации >40% отверстия ЛП или голосистолический эксцентричный поток МР Vena contracta ≥0,7 см Объем регургитации ≥60мл Фракция регургитации ≥50% ЭРО ≥0,40 см ² * Степень по данным ангиографии 3–4+
Следствие	Умеренно выраженное или значительное увеличение ЛП Увеличение ЛЖ Повышенное давление в легочной артерии может быть выявлено в покое или при нагрузке С1: ФВ ЛЖ >60% и КСР <40 мм С2: ФВ ЛЖ ≤60% и КСР ≥40 мм
Симптомы	нет
Д	
Определение	Симптомная тяжелая МР
Анатомия клапана	Пролапс МК тяжелой степени с нарушением коаптации Ревматические изменения клапана с ограничением движения створок и нарушением центральной коаптации

	Перенесенный инфекционный эндокардит Утолщение створок при радиационном поражении сердца
Трансклапанная гемодинамика	Поток центральной регургитации >40% отверстия ЛП или голосистолический эксцентричный поток МР Vena contracta $\geq 0,7$ см Объем регургитации ≥ 60 мл Фракция регургитации $\geq 50\%$ ЭРО $\geq 0,40$ см ² * Степень по данным ангиографии 3–4+
Следствие	Умеренно выраженное или значительное увеличение ЛП Увеличение ЛЖ Повышенное давление в легочной артерии
Симптомы	Снижение толерантности к физическим нагрузкам Одышка при физических нагрузках

Примечания: * - Эффективная площадь регургитационного отверстия, см², рассчитанная по площади проксимальной равноскоростной поверхности (PISA). *Сокращения:* КСР – конечно-систолический размер левого желудочка; ЛЖ – левый желудочек; ЛП – левое предсердие; МК – митральный клапан; МР – митральная регургитация; ФВ – фракция выброса; ЭРО – эффективное регургитационное отверстие.

Инфекционный эндокардит (ИЭ). Наличие измененных створок при ПМК повышает риск развития ИЭ, хотя в целом его вероятность (абсолютная частота в популяции пациентов с ПМК) является крайне низкой. ПМК с регургитацией и/или с МД створок относится к категории *промежуточного риска ИЭ*; без регургитации – к категории *минимального риска* [220].

Тромбоэмболические осложнения. Мозговая эмболия является основной причиной неврологической симптоматики у пациентов с ПМК. Риск эмболии у них выше, чем в общей популяции. Обсуждается роль ПМК в возникновении инсультов в молодом возрасте. У лиц, перенесших инсульт в молодом возрасте (до 40 лет), отмечается высокая частота ПМК в сочетании с ООС (43-50%).

Внезапная сердечная смерть (ВСС) – редкое осложнение ПМК (< 2% случаев при длительном наблюдении, с ежегодной смертностью менее 1%) [221]. Между тем ПМК является третьей по частоте (3-5%) причиной ВСС у спортсменов после врожденных аномалий коронарных артерий и гипертрофической кардиомиопатии. В большинстве случаев ВСС при ПМК носит аритмогенный генез и обусловлена возникновением идиопатической желудочковой тахикардии (фибрилляции) или на фоне синдрома удлиненного интервала QT. Факторами риска ВСС у пациентов с ПМК являются наличие выраженной МР и систолической дисфункции ЛЖ [211].

5.1.11. Прогноз

В соответствии с общепризнанными подходами, стратификация риска при ПМК основывается на оценке степени выраженности МР и определении толщины створок МК [1].

При толщине створки 5 мм и более достоверно повышается суммарная вероятность ВСС, эндокардита и церебральных эмболий, вероятность развития митральной недостаточности (26% против 3,1%), разрыва хорд, желудочковых

нарушений ритма и такие пациенты могут быть отнесены к *группе высокого риска*.

При пограничном пролапсе (прогибе) митрального клапана не выявлено связи с утолщением створок, МР, увеличением ЛП, клапанными осложнениями и дальнейшей прогрессией заболевания [203]. Однако существуют указания на возможность МД клапана даже при пролабировании в 1 – 2 мм с прогрессирования МД с течением времени [200], что подкреплено рекомендациями АНА/АСС 2006 г. по динамическому наблюдению за этой группой каждые 3 года.

Большинство пациентов с ПМК, без признаков МД створок и МР менее II степени, могут быть отнесены к *группе низкого риска* с благоприятным прогнозом [222, 223].

Неблагоприятное течение ПМК заключается в нарастании МР, приводящей к дилатации ЛЖ и ЛП, развитию фибрилляции предсердий, систолической дисфункции ЛЖ и ХСН. Возникновение и быстрое прогрессирование МР может быть обусловлено разрывом миксоматозно измененных хорд [224].

Средняя продолжительность жизни мужчин и женщин с ПМК не отличается от таковой в популяции в целом, что свидетельствует о хорошем прогнозе у подавляющего большинства пациентов [225]. Однако возрастная и особенно сердечно-сосудистая выживаемость пациентов с ПМК находится в зависимости от сопутствующих факторов риска [226] (табл. 5.3).

Таблица 5.3 - Факторы риска осложнений у пациентов с ПМК

Большие (первичные)
<ul style="list-style-type: none">• митральная регургитация \geq II степени• миксоматоз \geq 5 мм• фракция выброса $<$ 50%
Малые (вторичные)
<ul style="list-style-type: none">• митральная регургитация I степени• миксоматоз $<$ 5 мм, (т.е. 3-4 мм)• левое предсердие $<$ 40 мм• «молотьящая створка»• возраст \geq 50 лет• фибрилляция предсердий

Примечание: Группы риска осложнений: *низкий риск* – миксоматоз отсутствует (толщина створки $<$ 5 мм), МР 0-1; *средний риск* – один большой или два малых фактора риска; *высокий риск* – два больших или три и более малых фактора риска; *очень высокий риск* – два больших фактора риска у лиц старше 50 лет на фоне разрыва хорд, или кардиомегалии, или признаков ХСН

В плане неблагоприятного прогноза сердечно-сосудистых событий могут также учитываться аускультативные данные и глубина пролабирования створки (-ок) МК [227, [228], наличие и выраженность дисфункции эндотелия [208, 209].

5.1.12. Тактика ведения, подходы к терапии

Подходы к лечению больных с ПМК согласованы и изложены в недавно опубликованных рекомендациях АНА/АСС и РОК [6, 13, 188]. Лечение может быть медикаментозным и хирургическим в зависимости от наличия и тяжести регургитации.

Большинству пациентов с ПМК при отсутствии клинической симптоматики может быть рекомендован обычный образ жизни и регулярные физические тренировки. При изолированном ПМК противопоказания для беременности отсутствуют.

Бессимптомным пациентам с ПМК и пациентам с ПМК без МР может быть рекомендовано клиническое обследование каждые 3-5 лет. Повторное ЭхоКГ обследование выполняется только при выявлении признаков высокого риска при первичном ЭхоКГ обследовании, а также в случае появления симптомов, позволяющих предположить возникновение значимой МР или иного сердечно-сосудистого заболевания.

Пациенты с ПМК и жалобами, обусловленными повышением тонуса или реактивности симпатической нервной системы (сердцебиение, кардиалгии, одышка), часто положительно реагируют на терапию β -адреноблокаторами. В ряде случаев бывает достаточным отказ от таких стимуляторов как кофеин, алкоголь и курение. Нарушения ритма могут потребовать дополнительного лечения.

Несмотря на недостаточный уровень доказательности (С и D), в литературе имеются весьма убедительные данные об эффективности орота магния для лечения ПМК и сопутствующих ему вегетативных нарушений.

Медикаментозная терапия систолической дисфункции необходима пациентам с тяжелой МН при фракции выброса менее 60%, если им не планируется выполнение хирургического вмешательства. Она должна включать бета-адреноблокаторы, ингибиторы АПФ или сартаны и, возможно, антагонисты альдостерона (IIa класс показаний с уровнем доказательности C). Использование вазодилаторов не показано нормотензивным бессимптомным пациентам с тяжелой МН и сохранной фракцией выброса ЛЖ (III класс показаний с уровнем доказательности B) [6].

Антибактериальная терапия для профилактики ИЭ при ПМК (промежуточный риск) не проводится [220]. Предполагается неспецифическая профилактика, включающая рекомендации по ежегодной гигиене полости рта и кожи. Проводится дезинфекция ран, санация (устранение) хронических очагов бактериальной инфекции (кожа, урогенитальный тракт) с применением этиотропных антибиотиков. Запрещаются пирсинг и татуировки, самолечение антибиотиками. По возможности ограничивают использование инфузионных катетеров и инвазивных процедур. Отдают предпочтение периферическим катетерам над

центральною с их систематической заменой через каждые 3-4 дня. Должен выполняться строгий уход за центральной и периферической канюлями.

Выполнение любого хирургического вмешательства на митральном клапане автоматически переводит пациента в категорию *высокого риска* ИЭ. Наряду с неспецифической (представлена выше) предусматривается стандартная схема антибиотикопрофилактики. Заключается в назначении амоксициллина в дозе 2 г внутрь за 1 ч до предполагаемого вмешательства, при невозможности приема внутрь ту же дозу препарата следует ввести внутримышечно за 30 мин до процедуры. В случае непереносимости пенициллинового ряда, альтернативой служит клиндамицин 600 мг.

У молодых людей чаще выявляется тяжелая МД с большой избыточностью как передней, так и задней створки и хорд (синдром Барлоу). У пожилых преобладает ФЭН, следствием которой являются разрывы хорд. Дифференциация этих двух причин имеет большое значение при оперативном вмешательстве.

Современные рекомендации по хирургическому ведению пациентов с первичной митральной недостаточностью представлены в табл. 5.4 [6].

Таблица 5.4 - Рекомендации по хирургическому лечению первичной митральной недостаточности АНА/АСС (2014)

Рекомендация	Класс показаний	Уровень доказательности
Хирургическое вмешательство рекомендовано симптомным пациентам с хронической тяжелой первичной МР (стадия D) и ФВ ЛЖ >30%	I	B
Операция на митральном клапане рекомендована бессимптомным пациентам с хронической тяжелой первичной МР и дисфункцией ЛЖ (ФВ ЛЖ 30–60% и/или КДР ЛЖ ≥40 мм, стадия C2)	I	B
Пластика МК более предпочтительна по сравнению с ПрМК у пациентов с хронической тяжелой первичной МР, ограниченной задней створкой, которым показано хирургическое лечение	I	B
Пластика МК более предпочтительна по сравнению с ПрМК у пациентов с хронической тяжелой первичной МР, с вовлечением передней створки или обеих створок, которым показано хирургическое лечение, в случае, когда успешная и надежная пластика может быть выполнена	I	B
Пластика МК или ПрМК показаны пациентам с хронической тяжелой первичной МР, которым проводится операция на сердце по другим причинам	I	B
Выполнение пластики МК целесообразно у бессимптомных пациентов с хронической тяжелой первичной МР (стадия C1) с сохраненной функцией ЛЖ (ФВ ЛЖ >60% и КСР ЛЖ <40 мм), у которых вероятность успешной и надежной пластики без резидуальной МР >95% при ожидаемой смертности <1%	IIa	B
Выполнение пластики МК целесообразно у бессимптомных пациентов с хронической тяжелой неревматической первичной МР (стадия C1) с сохраненной функцией ЛЖ, которые имеют высокую вероятность успешной и надежной пластики и 1) вновь возникшую фибрилляцию предсердий или 2) повышенное давление в легочной артерии в покое	IIa	B

(систолическое артериальное давление в легочной артерии >50 мм рт.ст.)		
Выполнение пластики МК целесообразно у пациентов с хронической первичной МР средней тяжести (стадия В), которым проводится операция на сердце по другим причинам	IIa	C
Операция на МК может быть рассмотрена у симптомных пациентов с хронической тяжелой первичной МР и ФВ ЛЖ ≤30% (стадия D)	IIb	C
Выполнение пластики МК может быть рассмотрено у пациентов с ревматическим поражением МК, которым показано хирургическое лечение, если надежность и успешность пластики вероятна или возможность длительной антикоагулянтной терапии сомнительна	IIb	B
Выполнение транскатетерной пластики МК может быть рассмотрено у тяжелых симптомных пациентов (СН III/IV класса по NYHA) с хронической тяжелой первичной МР (стадия D), у которых ожидаемая продолжительность жизни является целесообразной, но операционный риск вследствие тяжелой сопутствующей патологии – очень высокий	IIb	B
ПрМК не должно выполняться с целью лечения изолированной тяжелой первичной МР, ограниченной менее чем одной половиной задней створки, за исключением случаев, когда делалась попытка выполнения пластики МК, и она была безуспешной	III: вред	B

Примечания: КСР – конечно-систолический размер левого желудочка; ЛЖ – левый желудочек; МК – митральный клапан; МР – митральная регургитация; ПрМК – протезирование митрального клапана; ФВ – фракция выброса.

В отличие от предыдущих рекомендаций не подтвержден высокий уровень доказательности в отношении эффективности хирургической реконструкции МК для пациентов с сохраненными ФВ и конечным систолическим объемом ЛЖ.

Рекомендации по ведению пациентов с первичной МР суммированы в рис. 5.11 [6].

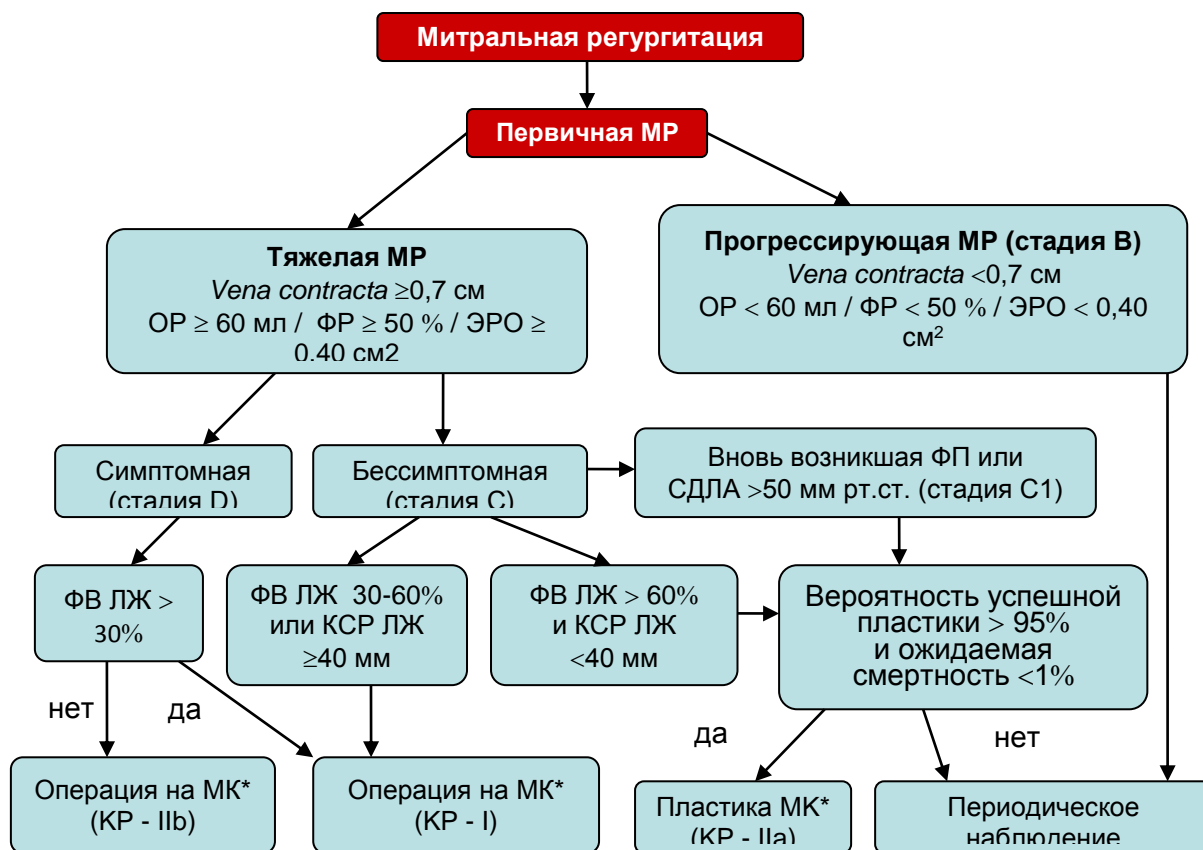


Рисунок 5.11 - Показания к хирургическому лечению при первичной недостаточности митрального клапана. *Примечания:* * – пластика МК предпочтительнее протезирования; СДЛА – систолическое давление в легочной артерии; КСР – конечно-систолический размер левого желудочка; ЛЖ – левый желудочек; ЛП – левое предсердие; МК – митральный клапан; МР – митральная регургитация; ОР – объем регургитации; СН – сердечная недостаточность; СРТ – сердечная ресинхронизирующая терапия; ФВ – фракция выброса; ФП – фибрилляция предсердий; ФР – фракция регургитации; ЭРО – эффективное регургитационное отверстие; КР – класс рекомендаций.

Необходимо иметь в виду, что больные с ПМК, сочетающимся с признаками СВСТ и гемодинамически значимой МР, как правило, склонны к быстрому прогрессированию сердечной недостаточности, развитию легочной гипертензии, фибрилляции предсердий и имеют высокий риск ВСС. У пациентов с выраженными признаками СВСТ, даже при условии адекватно выполненного первичного оперативного вмешательства, существует высокий риск повторного хирургического вмешательства в результате прогрессирования основного заболевания.

КЛЮЧЕВЫЕ ПОЛОЖЕНИЯ

- С точки зрения современных представлений и малодоступности классических молекулярно-генетических методов исследования для верификации заболевания, постановка диагноза ПМК является синтезом

аускультативных, клинических и ЭхоКГ-проявлений с оценкой признаков СВСТ.

- Вариативность распространенности ПМК обусловлена подходами и изменениями в ЭхоКГ-диагностике с учетом эволюции представлений о трехмерной структуре кольца МК.
- Единых подходов в терминологии и классификации ПМК нет. Определенным представляется мнение о делении ПМК на первичный и вторичный, понятие «синдрома ПМК» и ПМК как структурной аномалии сердца или плейотропного проявления ННСТ. Обоснованность терминов «вероятный ПМК», «изолированный ПМК» и другие требуют дальнейшего изучения для верификации степени риска значимых клинических проявлений и осложнений.
- Основным методом диагностики ПМК независимо от его этиопатогенеза, является ЭхоКГ, при выполнении которой следует учитывать анатомические особенности МК и использовать современные подходы инструментальной диагностики. Определены ЭхоКГ-критерии ПМК с позиций степени пролабирования, тяжести регургитации, наличия/отсутствия утолщения створок.
- Современные рекомендации АНА/АСС 2014 не подтверждают высокого уровня доказательности в отношении эффективности хирургической реконструкции МК для пациентов с сохраненными ФВ и конечным систолическим объемом ЛЖ.

5.2. Пролапс аортального клапана

5.2.1. Этиопатогенез

Ведущая причина пролапса аортального клапана (ПАК) – ННСТ. Пролабирование створок АоК часто наблюдается при ДАК, с большей вероятностью при вертикально ориентированных комиссурах [229] или может быть обусловлено дефектом межжелудочковой перегородки, приводящим к недостаточной поддержке АК. [230, 231]. Следует учитывать возможность развития ПАК вследствие травмы грудной клетки.

Миксоматозное изменение полулуний АоК с удлинением свободных краев и увеличением поверхности наблюдается при СМ [232]. Пролабирование АоК может сопутствовать процессу миксоматозной дегенерации МК [233].

5.2.2. Распространенность

Распространенность ПАК в общей популяции около 1,2% [234] с частой ассоциацией при другой клапанной и сосудистой патологии: ДАК, ПМК (в 10 – 20% случаев), дилатацией корня аорты при СМ [233, 235].

5.2.3. ЭхоКГ-диагностика

Пролапс створок АоК представляет их диастолический прогиб в сторону выходного тракта ЛЖ более 1 мм от линии фиброзного кольца [84].

В целом, любой диастолический прогиб створки ниже фиброзного кольца АоК в сторону выносящего тракта ЛЖ, при условии корректно выведенной позиции, может расцениваться как пролапс. Однако пролабирование менее 1 мм даёт большую оператор-зависимую погрешность измерения за счёт толщины створки и не учитывает анатомические вариации нормального строения АоК в популяции [236].

Стандартно используется *парастернальная продольная позиция*, которая может быть дополнена исследованием в сечении по *короткой оси на уровне выносящего тракта ЛЖ* непосредственно ниже уровня клапана. При этом определяется круглая или овальная структура в проекции одного или более полулуний [237, 238].

Пролапс АОК может быть *полным* или *частичным* (рис. 5.12). При частичном ПАК в выносящий тракт ЛЖ пролабирует только дистальная часть полулуния (А), при этом формируется его изгиб, хорошо визуализирующийся в продольной позиции и/или позиции по короткой оси. При полном ПАК пролабирует вся створка (В).

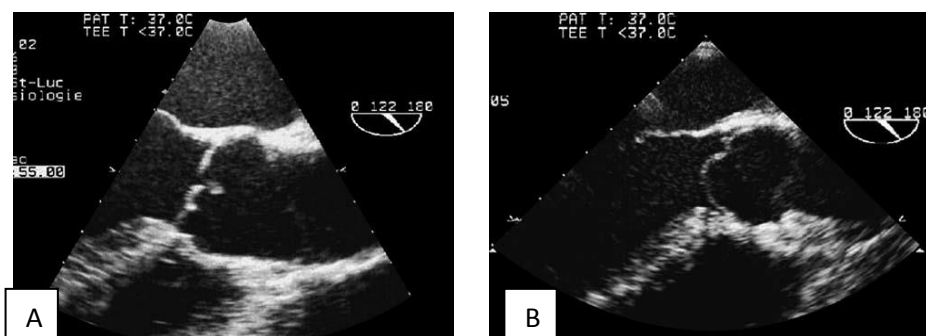


Рисунок 5.12 - Чреспищеводная эхокардиография при частичном (А) и полном (В) ПАК (заимствовано из Allen M.N., 1999) [239]

При пролабировании *одной створки* оценка проводится по отношению к нормальным створкам и в большинстве случаев не вызывает диагностических затруднений. Пролабирование *нескольких створок* можно заподозрить по смещению зоны коаптации створок в сторону фиброзного кольца АоК. При этом следует учитывать, что и нормальные створки могут быть незначительно, равномерно и симметрично смещены ниже фиброзного кольца, не изменяя свою коаптацию. При равномерном пролабировании трех створок значимой аортальной регургитации временно может не быть, однако зона коаптации при этом смещена, а длина коаптации уменьшена.

Для сочетания пролапса АоК с пролабированием створок МК или ТКК характерно пролабирование обеих створок митрального и не менее двух створок трикуспидального клапана [234].

Проведение ЧП-ЭхоКГ (рис. 5.2.3 (А) и (В)) позволяет более точно оценить толщину полулуний, уровень и длину их коаптации, локализацию зоны пролабирования, анатомию корня аорты (в сечении по длинной оси), а также симметрию корня аорты и наличие избыточной ткани полулуний (в сечении по короткой оси).

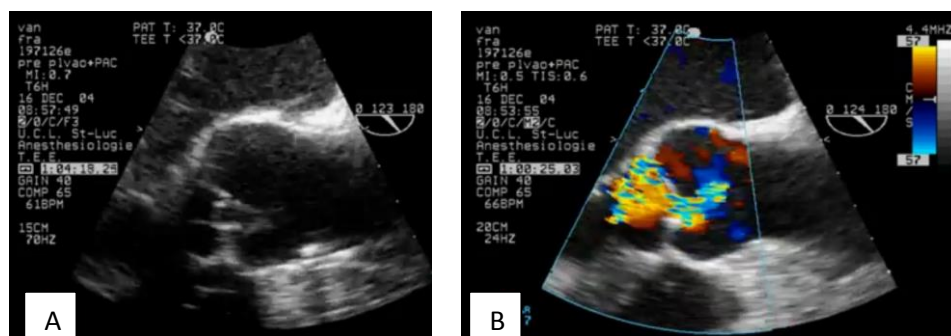


Рисунок 5.13 - Пациент П. – частичный пролапс некоронарной створки АоК (А) и эксцентричная струя регургитации (В) створки АоК при ЧП-ЭхоКГ

В отличие от ПМК, для пролапса АоК, а также других клапанов, *не разработаны* нормативы толщины и длины створок, которые позволили бы количественно судить о наличии или отсутствии *миксоматоза створок*.

Цветовая доплерография: наличие эксцентричной струи *регургитации* в выносящем тракте ЛЖ свидетельствует о пролапсе одного или более полулуний [237]. Эксцентричность струи регургитации может ограничивать количественную оценку АоР с использованием «vena contracta» и PISA. Визуальная оценка струи АоР в выносящем тракте ЛЖ может ввести в заблуждение исследователя и привести к недооценке степени аортальной недостаточности из-за «расплющивания» струи регургитации о стенку ЛЖ. Окончательная количественная оценка ПАК проводится при хирургическом вмешательстве [236].

5.2.4. Клиническое течение, осложнения

Специфической клинической симптоматики нет. Следует обращать внимание на выявление костных признаков, характерных для марфаноподобного фенотипа и марфаноидной внешности [240].

ПАК (при отсутствии дилатации КА) является одной из наиболее частых причин развития изолированной аортальной недостаточности (чаще не > 1 степени), которая долго бывает компенсирована [84, 237]. Увеличение степени ПАК и регургитации ассоциировано с прогрессированием миксоматозной дегенерации, фиброза, кальциноза АОК. При появлении значимой АоР на первый план выступают признаки хронической сердечной недостаточности

[241]. Аускультативно выявляется картина недостаточности АоК - ослабление второго тона и убывающий диастолический шум в проекции АоК [230].

Пролапс АоК может осложняться фенестрацией створок, которая приводит к формированию тяжелой АР и необходимости хирургического вмешательства (закрытие перикардиальной заплаткой) [242]. Молотящая створка АоК (следствие разрыва либо отрыва хорды) является закономерным, но редким осложнением миксоматозно измененного ПАК [237].

5.2.5. Лечебная тактика

Пролапс АОК требует коррекции только при появлении тяжелой АР с соответствующей симптоматикой или систолической дисфункцией ЛЖ (I класс) (рис. 5.14 и табл. 5.6) [243].

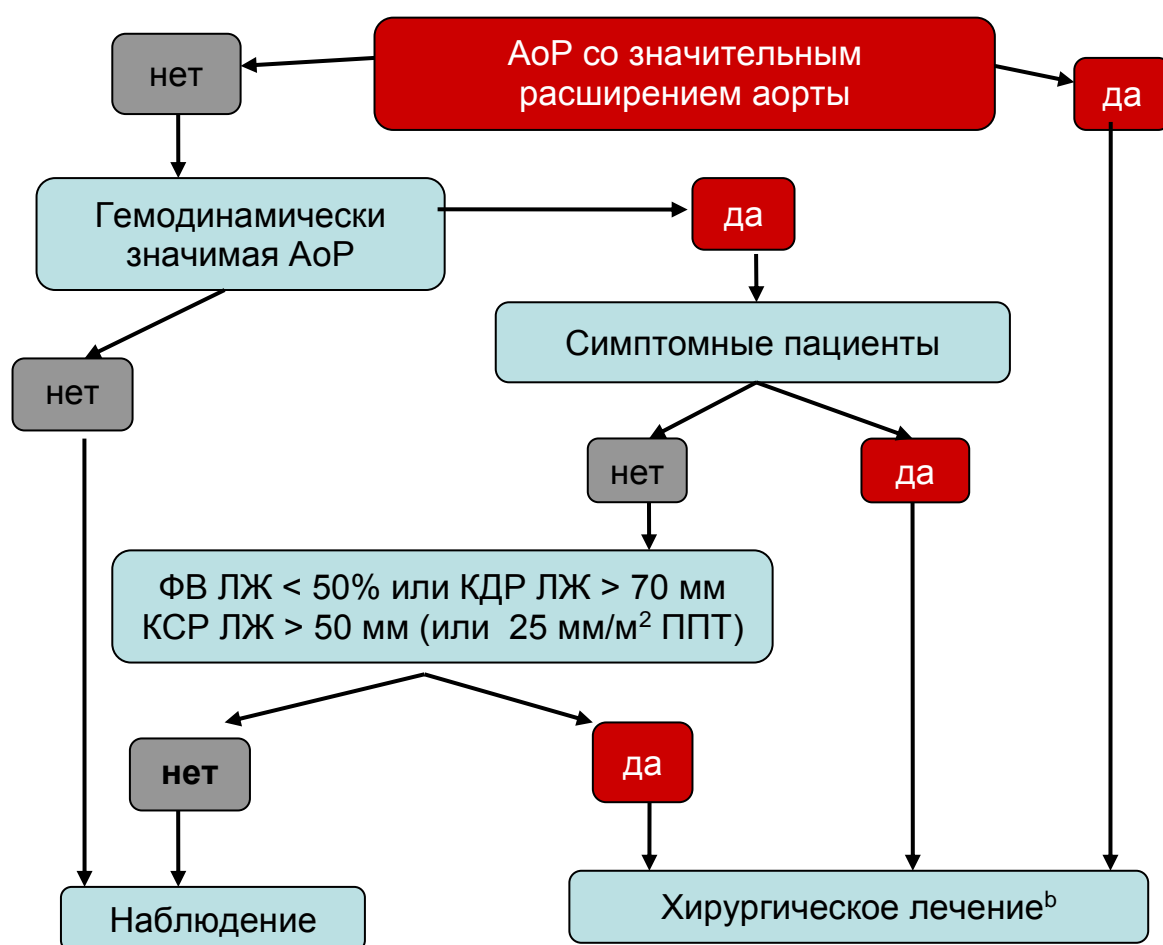


Рисунок 5.14 – Тактика ведения пациентов с аортальной регургитацией. *АoP* – аортальная регургитация; *ФВ ЛЖ* – фракция выброса левого желудочка; *КДР* – конечный диастолический размер; *КСР* – конечный систолический размер; *ППТ* – площадь поверхности тела) ^bХирургическое лечение также должно быть рассмотрено при существенных изменениях размеров ЛЖ и АО в процессе наблюдения.

Таблица 5.6 - Показания для хирургического лечения при гемодинамически значимой аортальной регургитации (А) и болезнях корня аорты (В) (вне зависимости от тяжести аортальной регургитации)

	Класс ^а	Уровень ^б
А. Показания для хирургического лечения при значимой аортальной регургитации		
Операция показана симптомным пациентам	I	B
Операция показана асимптомным пациентам с ФВЛЖ ≤50%	I	B
Операция показана пациентам после АКШ, или перенесшим оперативные вмешательства на восходящей аорте или других клапанах	I	C
Оперативное вмешательство должно быть рассмотрено у асимптомных пациентов с ФВ > 50%, но с тяжелой дилатацией ЛЖ: КДР ЛЖ >70мм, или КСД ЛЖ > 50 мм или КСР ЛЖ >25 мм/м ² ППТ	IIa	C
В. Показания для хирургического лечения при болезнях корня аорты (независимо от тяжести АР)		
Хирургическое лечение показано пациентам, которые имеют заболевания корня аорты с максимальным диаметром восходящей аорты ≥50 мм	I	C
Хирургическое лечение показано пациентам с заболеваниями корня аорты с максимальным диаметром восходящей аорты: ≥45мм для пациентов с синдромом Марфана, имеющих факторы риска ≥50 мм для пациентов с бicuspidальным клапаном с факторами риска ^с ≥55 мм для прочих категорий пациентов ^д	IIa	C

Примечания: ^а класс рекомендации; ^б уровень доказательности; ^с семейная история диссекции аорты и/или увеличение размера аорты 2 мм в год, тяжелая аортальная или митральная регургитация, планируемая беременность; ^д коарктация аорты, артериальная гипертензия, семейная история диссекции или расширения аорты 2 мм/год. *Сокращения:* АКШ – аортокоронарное шунтирование; ФВ ЛЖ – фракция выброса левого желудочка; КДР – конечный диастолический размер; КСР – конечный систолический размер; ППТ – площадь поверхности тела.

Для хирургической коррекции ПАК используются методика пликации створок, треугольная резекция и ресуспендирование створок непрерывным швом из гортекса. Все они показали хорошие кратко- и среднесрочные результаты с минимальной интрагоспитальной смертностью и низкой потребностью в повторной операции даже при наличии значимых сопутствующих пролапсов других клапанов сердца [232].

КЛЮЧЕВЫЕ ПОЛОЖЕНИЯ

- Ведущей причиной пролабирования створок АоК являются ННСТ.
- ЭхоКТ-диагностика ПАК включает три основных признака: визуализацию створок клапана ниже уровня кольца аорты во время диастолы; эксцентричность струи АоР в противоположном направлении от пролабирующей створки; уменьшение длины коаптации створок АоК.

- Для пролапса АоК не разработаны нормативы толщины и длины створок, которые позволили бы не только с помощью визуальной оценки, но и количественно судить о наличии или отсутствии миксоматоза створок.
- Пролапс АоК в отсутствие дилатации корня аорты является одной из частых причин развития АоР, но требует коррекции только при появлении ее тяжелой степени с соответствующей симптоматикой или систолической дисфункцией ЛЖ.

5.3. Пролапс трикуспидального клапана (ПТК)

5.3.1. Анатомия и этиопатогенез

Трикуспидальный клапанный комплекс включает в себя три створки (переднюю, заднюю и септальную), хорды, папиллярные мышцы, фиброзное кольцо и миокард правых отделов сердца.

Особенностью строения кольца ТКК является его сложная трехмерная структура - эллипсоидная форма с более низколежащим заднесептальным (ближе к верхушке) и более высоколежащим переднесептальным участком (рис. 5.15) [244].

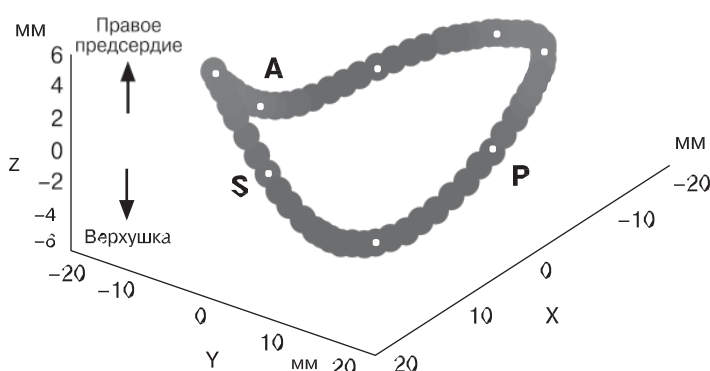


Рисунок 5.15 - Трехмерная модель кольца ТКК (заимствовано из Shapiro L.M. et al., 1985) [234]. А – передний сегмент кольца. L – латеральный сегмент кольца. P – задний сегмент кольца. S – септальный сегмент кольца

При пролапсе кольцо ТКК растягивается преимущественно в септально-латеральном направлении и при этом приобретает более округлую форму. Степень дилатации кольца ТКК при пролапсе выражена даже больше, чем при легочной гипертензии и ишемической трикуспидальной регургитации.

При ПТК створки могут быть удлинены, при миксоматозной дегенерации — утолщены, избыточны. Чаще наблюдается пролапс передней, самой большой створки. Гребенчатое строение задней створки способствует пролапсу даже при отсутствии миксоматозного перерождения [247, 246].

Миксоматозно измененные створки ассоциированы с удлинением хорд, крепление которых очень вариабельно [245, 246]. До 50% случаев хорды

передней мышцы крепятся только к передней створке. Дополнительные хорды к створкам ТКК могут отходить от свободной стенки ПЖ и модераторного тяжа [247].

В настоящее время нет данных о роли самостоятельных генных локусов в формировании ПТК. Он может быть одним из частных проявлений ННСТ (прежде всего синдрома Марфана), сопутствовать ПМК [233, 235].

5.3.2. Распространенность

Распространенность ПТК по данным ряда больших аутопсийных исследований соответствует таковой при ПМК и составляет от 0,3 до 3,2% [248, 249]. Среди пациентов с изолированной трикуспидальной недостаточностью, ПТК по данным аутопсии составляет 16% случаев [250], среди мужчин призывного возраста – 7,7% [249].

По данным ЭхоКГ ПТК также чаще диагностируется в ассоциации с ПМК (до 50%) [235, 251]. Вовлечение в процесс миксоматозной дегенерации ТКК при первичном ПМК достигает 33-40% [252]. У девушек ПТК встречается в три раза чаще, чем у юношей [251].

Изолированный ПТК можно считать относительно редким эхокардиографическим феноменом. Даже при использовании минимального диагностически значимого уровня пролабирования по аналогии с ПМК - прогибание створок более 2 мм - распространенность ПТК в популяции лиц молодого возраста не превышает 1,7% [1, 253].

5.3.3. ЭхоКГ-диагностика

При ТТ-ЭхоКГ пролапс ТКК диагностируют при арковидном смещении створок ТК выше уровня его кольца в трёх позициях: парастеральной, апикальной и субкостальной.

Используют четырёхкамерные сечения для апикальной и субкостальной позиций, и сечения по короткой оси АоК парастеральной и субкостальной позиций для визуализации передней и септальной створок ТК (рис. 5.16).

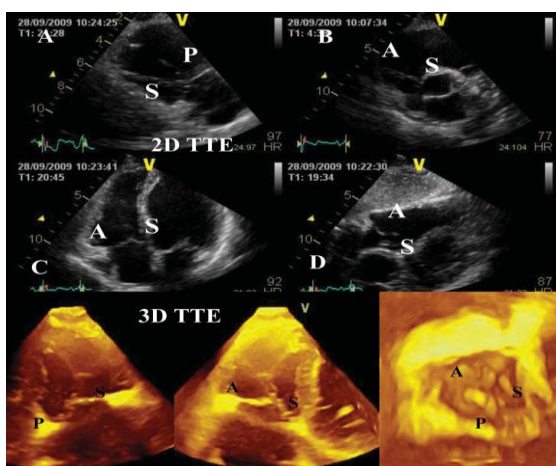


Рисунок 5.16 - 2D и 3D эхокардиографическая визуализация ТКК: (А) парастеральная позиция по длинной оси; (В) парастеральная позиция по короткой оси на уровне АОК; (С) апикальная четырёхкамерная позиция; (D) субкостальный доступ. А – передняя створка; S – септальная створка; P – задняя створка [245].

Выведение *парастеральной позиции длинной оси приточного отдела ПЖ* достигается наклоном датчика от стандартного парастерального сечения по длинной оси ЛЖ вниз и медиально с одновременной ротацией датчика по часовой стрелке. Сечение проходит через высоко лежащие точки ТК.

При использовании *четырёхкамерного верхушечного сечения* (рис. 5.17), плоскость которого проходит через низколежащие точки кольца ТК, повышается вероятность ложно-положительного заключения о наличии ПТК.

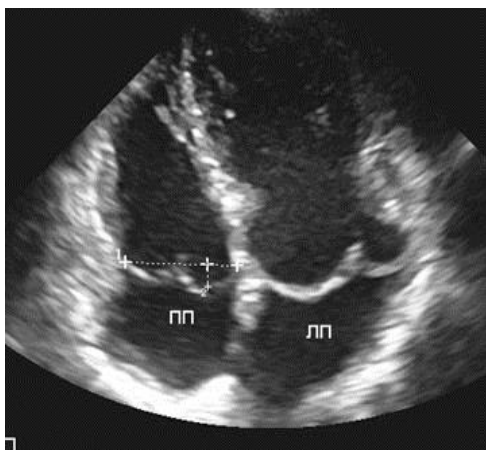


Рисунок 5.17 - Пролапс МК и ТКК. У обоих клапанов пролабирует более одной створки (ТТ ЭхоКГ, апикальная четырехкамерная позиция).

Рекомендуется использовать все доступные и максимально перпендикулярные кольцу ТКК сечения из возможных описанных доступов для увеличения специфичности и исключения гипердиагностики ПТК [213].

Дилатации кольца ТКК соответствует диаметр более 35 мм или индексированный диаметр 22 мм/м^2 . У взрослых в норме его конечный систолический диаметр не должен превышать 28 ± 5 мм. [245].

Для оценки *регургитации на ТКК* (в большинстве случаев она легкая и не коррелирует с выраженностью пролапса) цветное доплеровское исследование следует проводить, как минимум, в двух ортогональных сечениях [213] с использованием стандартных измерений и расчетов. Эффективность количественных методик может быть ограничена вследствие выраженной эксцентричности струи регургитации ПТК, множественности и разнонаправленности ее потоков.

Погранично умеренная и тяжелая регургитация на ТКК подтверждается выявлением ретроградного кровотока в систолу при импульсном доплеровском исследовании печеночных вен и служит дифференциально-диагностическим признаком тяжести трикуспидальной недостаточности [254].

Позднесистолическая трикуспидальная регургитация не является патогномичным признаком ПТК и может наблюдаться у здоровых лиц [239].

Эхокардиографический дифференциальный диагноз при ПТК включает следующие нозологии: малые формы аномалии Эбштейна, травматическое повреждение клапанного аппарата ТК, аритмогенная дисплазия ПЖ [255].

При ПТК с миксоматозом проводится дифдиагноз с эндокардитом ТКК (рис. 5.18); карциноидной болезнью сердца; ревматической болезнью сердца; лекарственно-индуцированной сердечной вальвулопатией.

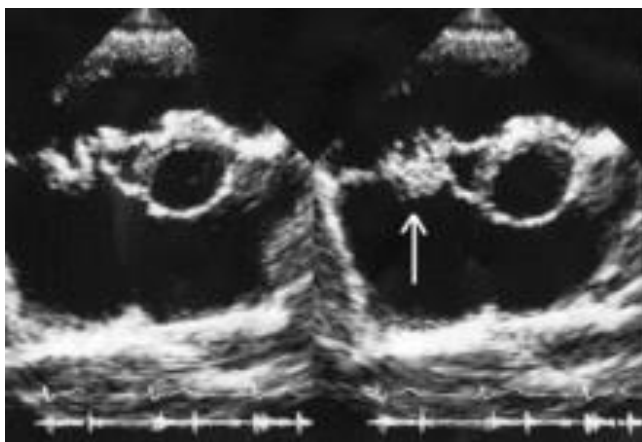


Рисунок 5.18 - Инфекционный эндокардит ТК, имитирующий «псевдомиксоматоз»

При недостаточной трансторакальной визуализации, в сложных дифференциально-диагностических случаях и перед оперативными вмешательствами используется 2D-ЧП-ЭхоКГ и 3D-ЧП-ЭхоКГ в режиме реального времени [254]. Последняя, в отличие от других доступов и методик эхокардиографии, позволяет одновременно визуализировать все три створки ТК.

5.3.4. Клинические проявления

У пациентов с ПТК жалобы появляются при развитии выраженной изолированной трикуспидальной недостаточности и носят неспецифический характер - быстрая утомляемость, слабость, снижение толерантности к физической нагрузке [256]. В отличие от пациентов с ПМК, симптомная ХСН при ПТК развивается позже, но с большей частотой неврологической симптоматики и наджелудочковых нарушений ритма [257].

Аускультативная картина при ПТК трудноотличима от таковой при ПМК. Систолический клик и систолический шум смещаются ко второму тону сразу после глубокого вдоха или приседания, тогда как при ПМК данные изменения проявляются лишь после нескольких ударов сердца [230].

Пролапс ТКК может протекать как без существенных системных проявлений, так и с выраженными признаками вовлечения соединительной ткани. Такие пациенты могут иметь астеническое телосложение, низкий индекс массы тела, недостаточно развитую мускулатуру. Нарушения терморегуляции и вегетативная дисфункция нередко ведут к появлению бледности и мраморного рисунка кожи. Наиболее характерными изменениями скелета являются арахнодактилия, арковидное небо, воронкообразная или килевидная деформации грудной клетки. Часто выявляются различные нарушения осанки, сколиотическая деформация позвоночника, крыловидные лопатки и плоскостопие, а также синдром прямой спины [257, 258].

5.3.5. Течение и прогноз

Течение немиксоматозного ПТК считается относительно благоприятным. При данной патологии риск формирования тяжелой трикуспидальной недостаточности, требующей хирургической коррекции, низок. Прогрессирование миксоматоза ТКК может протекать в рамках основного заболевания, таких как синдром Марфана, миксоматозный ПТК, с формированием значимой трикуспидальной недостаточности, которая без соответствующей коррекции может со временем прогрессировать, приводя к утяжелению симптоматики [259].

Тяжесть трикуспидальной регургитации является маркером худшей выживаемости пациентов вне зависимости от других показателей, таких как, например, фракция выброса ЛЖ [256].

В отличие от ПМК, из-за отсутствия ретроспективных и проспективных эпидемиологических исследований, не разработаны критерии, основанные на морфологии створок ТКК, которые могли бы служить для стратификации риска при ПТК.

Выраженный (миксоматозный) ПТК может быть маркером более тяжелого поражения клапанного аппарата при ННСТ (в частности, при синдроме Марфана) и более плохого прогноза при сопутствующем ПМК [257].

5.3.6. Лечение

Вопросы терапии при ПТК отдельно не разработаны [260] (АСС/АНА, 2006). При ПТК с профилактической и лечебной целью могут использоваться препараты, влияющие на метаболизм соединительной ткани. Хирургическая коррекция возможна лишь при наличии тяжелой трикуспидальной регургитации [261] (рекомендации ESC/EACTS, 2012) в сочетании с соответствующей симптоматикой (IIa класс) и/или необходимостью коррекции патологии митрального клапана (I класс). Наиболее часто используются различные варианты аннулопластики ТК, позволяющие уменьшить диаметр кольца и тем самым улучшить смыкание створок ТК [233].

КЛЮЧЕВЫЕ ПОЛОЖЕНИЯ

- Особенности анатомического строения ТКК являются самостоятельными факторами, способствующими формированию его пролапса
- ПТК в целом относят к относительно редким ЭхоКГ-феноменам, который чаще диагностируется в ассоциации с ПМК.

- В настоящее время отсутствуют критерии морфологических изменений створок ТКК, которые могли бы служить для стратификации риска при его пролапсе.
- ЭхоКГ-диагностика ПТК затруднена из-за невозможности визуализации из стандартных сечений всех трех створок одновременно.
- Немиксоматозный ПТК при отсутствии умеренной или тяжелой трикуспидальной регургитации, по аналогии с ПМК, может быть отнесен к категории низкого риска.

5.4. Пролабирование клапана легочной артерии

5.4.1. Общие сведения

В настоящее время пролапс клапана легочной артерии (ПКЛА) не позиционируется как самостоятельная, клинически значимая клапанная патология. Наблюдается ПКЛА преимущественно при миксоматозной дегенерации полулуний и чаще формируется как сопутствующее состояние при каком-либо моногенном ННСТ, например, при СМ либо при синдроме ПМК [241].

5.4.2. Распространенность

Сведения о распространенности ПКЛА немногочисленны. В общей популяции пролабирование створок клапана легочной артерии (КЛА) не превышает 0,5% [1, 249]. Частота ЭхоКГ-диагностики пролапса среди мужчин молодого возраста достигает 4,2% [262]. По данным аутопсийных исследований при наличии ПМК вовлечение в процесс миксоматозной дегенерации пульмонального клапана достигает 10% (без его клинически значимой прижизненной дисфункции) [241, 230].

5.4.3. ЭхоКГ-диагностика

Трансторакальная оценка КЛА затруднена вследствие ряда причин: плохое акустическое окно из-за узких межреберий и наслоения легочной ткани; меньшая, по сравнению с АоК, толщина створок КЛА; возможность одномоментной визуализации только одной или двух створок клапана из трёх.

Стандартно ЭхоКГ-диагностику ПКЛА выполняют в *парастернальном доступе в сечении по короткой оси на уровне АоК*. Для правильной диагностики ПКЛА позиция должна быть максимально продольной по отношению к легочной артерии и выносящему тракту ПЖ, а диастолический прогиб в выносящий тракт ПЖ - строго перпендикулярным фиброзному кольцу. Субкостальный доступ в сечении по короткой оси АОК или 3D-ЭхоКГ позволяет получить дополнительную информацию [263].

При *ЧП-ЭхоКГ* оценка затруднена отдаленностью КЛА от высокочастотного датчика и расположением кольца КЛА параллельно

направлению ультразвуковых лучей [263, 255, 264]. Лучшими для оценки ПКЛА являются следующие позиции: транстагстральный доступ в сечении выносящего тракта ПЖ, доступ из средней части пищевода с визуализацией приточного и выносящего отделов ПЖ и доступ из верхней части пищевода в сечении дуги аорты по короткой оси (рис. 5.19 (а, b, с)) [264].

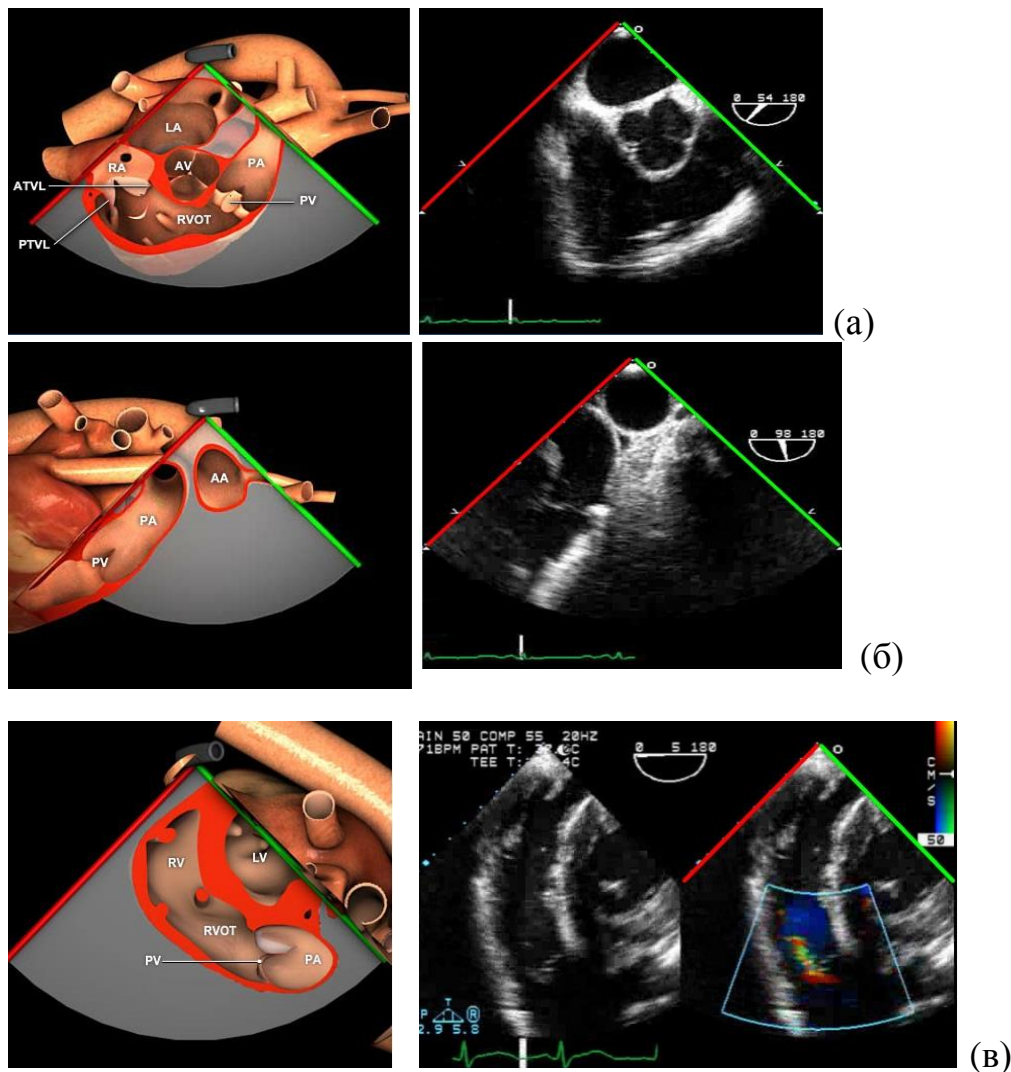


Рисунок 5.19 - Визуализация КЛА при ЧП-ЭхоКГ: **(а)** - из среднего отдела пищевода; **(b)** - из верхней части пищевода в сечении по короткой оси дуги аорты; **(с)** - из транстагстрального доступа. LA – левое предсердие, RA- правое предсердие, RVOT – выносящий тракт правого желудочка, PA – пульмональная артерия, PV – клапан легочной артерии, ATVL, PTVL – створки ТКК

Пульмональная регургитация при ПКЛА хорошо визуализируется при трансторакальном исследовании за счет близости к датчику, редко достигает умеренной или тяжелой степени. В режиме цветового доплеровского исследования лёгкая недостаточность КЛА характеризуется ограничением до 10 мм ширины потока регургитации, в режиме непрерывного доплера - низкой скоростью замедления и слабой плотностью потока. Функциональная,

лёгкой степени, регургитация имеется у большинства лиц с неизменным КЛА [254].

Регургитация на КЛА может быть обусловлена *врождённой аномалией*, когда имеются не три, а две или четыре створки КЛА. В этих случаях ТТ-ЭхоКГ и ЧП-ЭхоКГ, дополненные 3D-ЭхоКГ, позволяют дифференцировать аномалии количества створок (бикуспидальный или квадрикуспидальный КЛА), характер их движения (куполообразное или пролапс), особенности структуры (гипоплазия, дисплазия или полное отсутствие КЛА).

Миксоматоз створок КЛА с их выраженным утолщением, пролабированием и умеренной или тяжёлой недостаточностью КЛА, возникает крайне редко. В этом случае дифференциальный диагноз, как и в случае пролапса ТКК, следует проводить с карциноидным синдромом, инфекционным эндокардитом и ревматической болезнью сердца [263].

Регургитация на КЛА возможна при дилатации легочной артерии (например, диаметр ствола ЛА > 23 мм у взрослых пациентов) [265], которая часто наблюдается при СМ, однако, не имеет специфического значения для этого диагноза.

5.4.4. Клиническое течение и прогноз

Пролапс КЛА не вносит практически никаких изменений в клиническую картину как при ННСТ, так и у практически здоровых лиц.

Появление значимой пульмональной регургитации при ПКЛА чаще обусловлено иными причинами, например, дилатацией легочной артерии при СМ [266]. Вместе с тем, дилатация ЛА не включена в системную оценку СМ, поскольку осложнения со стороны ЛА встречаются достаточно редко. Кроме того, необходимы дальнейшие исследования для уточнения пороговых значений дилатации ЛА и её диагностической значимости.

Даже выраженные миксоматозные изменения с глубоким пролабированием и значимой недостаточностью пульмонального клапана редко приводят к существенному ухудшению качества жизни, обусловленному развитием сердечной недостаточности [241].

Аускультативно недостаточность КЛА может проявляться ослаблением второго тона и диастолическим шумом в его проекции [230].

5.4.5. Лечение

Пациенты с ПКЛА нуждаются в проведении ЭхоКГ-мониторинга за размером и функцией ПЖ с целью определения оптимального времени возможного хирургического вмешательства (протезирования КЛА) [263, 267].

КЛЮЧЕВЫЕ ПОЛОЖЕНИЯ

- Пролабирование КЛА в качестве САС имеет благоприятное течение и не влияет на прогноз основного заболевания, в рамках которого он развивается.
- Эхокардиографический доступ и визуализация структур КЛА затруднены ввиду особенностей его анатомического расположения и строения.

6. Асимметрия трехстворчатого аортального клапана (АТАК)

6.1. Терминология и определения

Асимметрия трехстворчатого АоК (АТАК) рассматривается как пограничное состояние между нормой, к которой следует относить нормальный трехстворчатый АоК, и явной аномалией, проявляющейся одно-, двух- или четырехстворчатым аортальным клапаном [268, 269, 270, 271, 272, 273].

6.2. Нормальная анатомия и АТАК

Нормальная анатомия ТАК представлена на рис. 6.1. и 6.2.

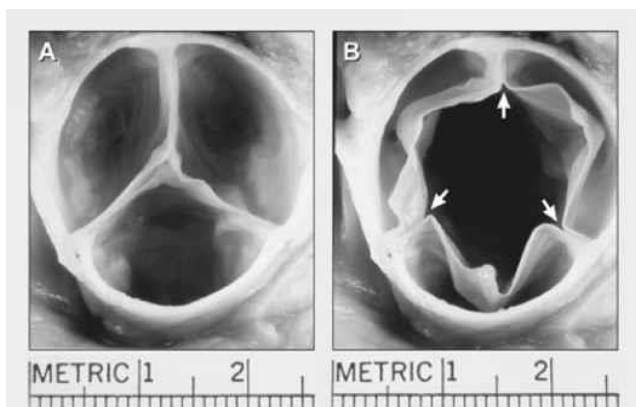


Рисунок 6.1 - Модель аортального клапана в закрытой (А) и открытой (В) позициях. Каждая створка полулунного клапана имеет карманоподобную форму. Стрелками указаны комиссуры [274].

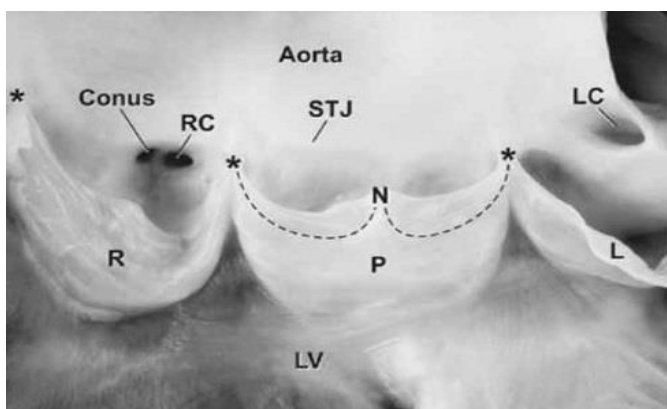


Рисунок 6.2 - Аортальный клапан в развернутом виде. Пунктирными линиями отмечена линия смыкания створок. Между свободным краем и местами крепления каждой створки выделяют две луналярные области, представляющие противоположные поверхности между смежными клапанами в закрытом состоянии. Сокращения : R – правая, L – левая коронарные створки, P – задняя (некоронарная) створка.

Комиссуры (*) располагаются на уровне синотубулярного соединения (STJ) аорты; N – Аранциев узелок; LC – левый коронарный синус; RC – правый коронарный синус; Conus – конус коронарного синуса; STJ - синотубулярное соединение аорты [11].

Анатомическая асимметрия створок АК по аутопсийным исследованиям встречается в 97,5% случаев [275]. Однако допустимая вариативность строения нормально функционирующего клапана определяется разницей площади полулуний до 10%. При превышении этого предела АТАК рассматривают в качестве САС.

Чаще имеет место увеличение одного из полулуний (некоронарного — 32%, правого коронарного — 36%, левого коронарного — 17,5% случаев). Реже встречается уменьшение одного из полулуний (некоронарного — 3,5%, правого коронарного — 4%, левого коронарного — 4,5% случаев) [275].

6.3. Распространенность

Морфологическая и ЭхоКГ-распространенность АТАК составляет от 10 до 20% [1, ²⁷⁶277]. У лиц старших возрастных групп АТАК выявляется реже (14,7%), что с большей вероятностью обусловлено гиподиагностикой вследствие затруднений визуализации внутрисердечных структур у лиц пожилого возраста [1]. Вероятность выявления АТАК возрастает с увеличением количества внешних признаков СВСТ. В качестве изолированной аномалии встречается не более чем в 4 % случаев [276, 278].

6.4. Патофизиология и патоморфология

На математической модели доказано, что чем больше различие между площадями аортальных полулуний, тем более неравномерно распределена на них нагрузка, достигая крайних пределов при ДАК / АТАК [279]. При этом выраженная асимметрия полулуний способствует гемодинамической перегрузке и микротравматизации аномально развитой (наибольшей) створки и запуску патологической цепи событий, ведущих в итоге к формированию более раннего склероза и кальциноза АК [268, 280, 281].

Кальцификация при АТАК наступает позже, чем при нормально функционирующем ДАК (в последнем случае к третьему и четвертому десятилетиям жизни) [226]. Вместе с тем, патогенетические механизмы кальциноза при ДАК и АТАК едины, что подтверждается одинаковой микроскопической картиной полулуний при кальцифицирующем стенозе АК и кальцинозе ДАК [282, 283, 284].

6.5. Диагностика

Для диагностики АТАК разработаны *ЭхоКГ- и патоморфологические критерии.*

В дополнение к инструментальному исследованию целесообразно оценивать фенотипические признаки ННСТ, особенно на предмет марфаноидноидной внешности и скелетных аномалии [285].

6.5.1. ЭхоКГ-диагностика

Несмотря на наличие компьютерной программы ЭхоКГ-диагностики нарушений пропорциональности аортальных полулуний (Земцовский Э.В. с соавторами) [286], в рутинной практике доступной остается модифицированная методика по выявлению АТАК, основанная на визуализации АоК с измерением диаметра аорты на уровне аортального кольца (ДАо) и расстояния от передней стенки аорты до линии смыкания полулуний (В) (рис. 6.3).

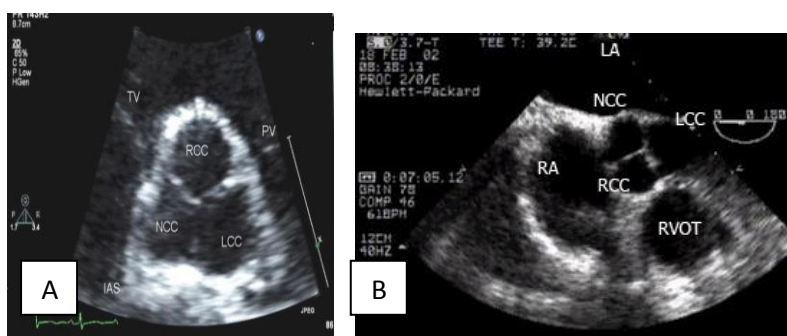


Рисунок 6.3 - Диагностика АТАК: (А) — эксцентricность линии смыкания аортальных створок в диастолу (М — режим); (В) — асимметрия полулуний АК (парастернальное сечение по короткой оси) (заимствовано из Земцовского Э.В., Малева Э.Г., 2012 [1])

На основании полученных данных рассчитывается величина эксцентриситета (E_x), характеризующая смещение линии смыкания полулуний от центра:

$$E_x = 0,5 * ДАо / В.$$

Диагностически значимой величиной для верификации АТАК является показатель $\geq 1,2$.

При ТТ-ЭхоКГ может возникать как *гипо-*, так и *гипердиагностика АТАК*, или *ошибочная диагностика ДАК*. Это связано с ограничениями парастернального доступа ТТ-ЭхоКГ для визуализации из-за узких межреберий или особенностей расположения сердца в грудной клетке, а также при плохой общей визуализации. В этих случаях не всегда достигается получение корректного сечения АоК или изображения нужной чёткости. В некоторых случаях улучшить визуализацию АоК по короткой оси помогает субкостальный доступ. В случаях сложной морфологии АоК и при дифференциации АТАК и ДАК используется ЧП-ЭхоКГ (рис. 6.4).

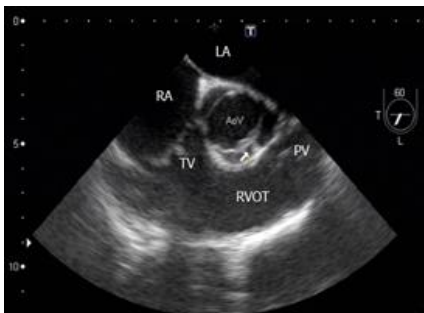

Рисунок 6.4 - Вариант асимметрии створок АОК при ДАК с перемычкой на одной из створок (ЧП-ЭхоКГ).

Наиболее перспективной методикой количественной оценки внутрисердечных структур, в том числе створок АОК, является 3D-ЧП-ЭхоКГ. Используется автоматический алгоритм моделирования и количественной оценки при 3D-ЧП-ЭхоКГ, демонстрирующий более точный количественный подход к оценке размера клапанов и корня аорты, чем другие эхокардиографические методики [287].

Рекомендации по эхокардиографической диагностике АТАК

1. М-режим ТТ-ЭхоКГ: эксцентричность линии смыкания аортальных створок в диастолу ($Ex \geq 1,2$) (чувствительность 90%, а специфичность — 97,3%) [1]. При корректной позиции позволяет заподозрить и подтвердить асимметрию створок АОК, изолированно не позволяет дифференцировать АТАК от ДАК.
2. 2D-режим ТТ-ЭхоКГ: смещение хотя бы одной из комиссур АК на 1 час и более условного циферблата из створок АК в парастернальном доступе по короткой оси АОК. Такое смещение оценивается как выраженное и требует подтверждения при ЧП-ЭхоКГ. Данный режим позволяет у ряда пациентов дифференцировать норму, АТАК и ДАК.
3. 2D-режим ЧП-ЭхоКГ: хорошо дифференцирует АТАК и ДАК.
4. 3D-режим ЧП-ЭхоКГ: является оптимальным в оценке морфологии АОК.

6.5.2. Патоморфологическая диагностика

Морфо-анатомическим критерием АТАК предлагается величина отношения площади створок АК к площади просвета корня аорты на уровне клапанного кольца. Величина этого отношения от 29 до 37% расценивается как вариант нормы, равная или более 38% - как АТАК [288].

6.6. Клинические проявления

Клинические проявления АТАК малоспецифичны. Значимо чаще выявляют жалобы на пресинкопальные состояния, снижение работоспособности, нарушения сердечного ритма, которые в большей степени связывают с вегетативной дисфункцией [289].

Аускультативные феномены, характерные для поражения АоК, следует ожидать при прогрессировании фиброза, кальциноза полулуний, формировании гемодинамически значимой регургитации.

Объективное исследование позволяет выявить внешние признаки, характерные для ННСТ (см. признаки системного вовлечения соединительной ткани).

Частота выявления АТАК нарастает по мере увеличения числа внешних признаков СВСТ, что подтверждает наличие взаимосвязи этой САС с системным дефектом соединительной ткани, в особенности, с марфаноидным фенотипом [268, 285].

6.7. Течение и стратификация риска

Асимметрия ТАК следует рассматривать как САС с длительным латентным периодом от момента выявления до клинической манифестации.

Течение АТАК можно считать более благоприятным, чем ДАК, с формированием незначительной аортальной регургитации и медленным развитием краевого фиброза и кальциноза полулуний. Формирования кальциноза, приводящего к стенозу АоК, можно ожидать не ранее, чем на 5—6 десятилетия жизни [1].

Стратификацию риска при АТАК следует основывать на выраженности асимметрии полулуний.

При развитии кальцифицирующего стеноза АК показания к оперативному вмешательству определяются согласно рекомендациям АНА/АСС (2006) и ESC/EACTS (2012) - площадь отверстия АК менее 1 см², признаки сердечной недостаточности или систолической дисфункции ЛЖ [188, 290].

КЛЮЧЕВЫЕ ПОЛОЖЕНИЯ

- АТАК является распространенной аномалией, пограничной между нормой и пороками АоК.
- Для диагностики и дифференциальной диагностики АТАК следует использовать как ТТ-ЭхоКГ, так и ЧП-ЭхоКГ, из которых последняя в 3D-режиме является оптимальной.
- Кроме случаев ЭхоКГ-визуализации явной асимметрии створок АоК, расчет критерия эксцентриситета следует выполнять при выявлении регургитации на АОК без значимых морфологических изменений.
- Клиническое значение АТАК определяется риском более раннего, чем при отсутствии значимой асимметрии створок, развития склеродегенеративных изменений АК.
- Стратификацию риска при АТАК целесообразно основывать на выраженности асимметрии полулуний с конкретизацией данных в дальнейшем по результатам научных исследований.

7. Взаимосвязи структурных аномалий сердца и их клиническое значение

С учетом того, что САС являются проявлением СВСТ при ННСТ, возможность сочетания у одного человека нескольких САС является закономерной. С клинических позиций важно иметь представления о возможных отрицательных синергических влияниях различных САС.

Евстахиев клапан, сеть Киари, АМПП, являясь близкими по эмбриональному происхождению, часто сочетаются с ООО и в ряде случаев отягощают его клиническое течение.

Изолированное ООО встречается реже, чем в сочетании с АМПП [103]. В 70% случаев ООО сочетается с ЕК [149] и в 83% - с сетью Киари [119]. Близкие данные по сочетанию ООО, ЕК, сети Киари получены в группе пациентов, отобранных для эндоваскулярного закрытия ООО - 82% [112].

Имеются и противоречивые данные (исследование «РЕПЛИКА») о редкой сочетаемости указанных САС с данными зарубежных исследователей. Сами авторы это связывают с использованием данных ТТ-ЭхоКГ, которое не является методом выбора диагностика ООО в отличие от ЧП-ЭхоКГ [1]. В связи с этим уместным является представление рекомендации целевого назначения ЧП-ЭхоКГ, предложенных А. Merante с соавторами [291].

В исследовании «РЕПЛИКА» у лиц молодого возраста с аневризматичной или мобильной МПП наблюдалась высокая частота встречаемости ПМК, базальных и множественных аномально расположенные хорды (АРХ), а при удлиненном ЕК - добавочные папиллярные мышцы и те же базальные АРХ [1].

Важным и доказанным является тот факт, что *сочетание ООО и АМПП является независимым предиктором эмболических эпизодов и существенно повышает риск развития инсультов* [100,39]. Пациенты с сочетанием этих двух морфологических аномалий имеют максимальное соотношение рисков, опережая пациентов с изолированной АМПП и изолированным ООО.

Изолированная АМПП и мобильная МПП совместно с размером ООО также являются независимыми предикторами повторного инсульта [111, 292]. Предпосылкой повышенного риска тромбоэмболических осложнений могут служить *значительные размеры аневризмы и избыточность амплитуды ее движений* [293]. Кроме того, подвижная аневризма МПП может способствовать более широкому открытию ООО и тем самым — парадоксальной эмболии. Подобный механизм рассматривается и в отношении ЕК и сети Киари. Считается, что эти САС, сохраняясь в постнатальном периоде, продолжают направлять поток крови из нижней полой вены к МПП, мешая тем самым закрытию ООО, что, в свою очередь, предрасполагает к формированию аневризмы МПП и парадоксальной эмболии [119]. Также

рассматривается возможность влияния мобильной МПП на внутрисердечный кровоток с его замедлением и формированием феномена спонтанного контрастирования, повышающего риск тромбообразования в ЛП [294].

При обследовании подгрупп пациентов, перенесших инсульт и имеющих нормальные коронарные артерии, удалось выявить наличие связи между АМПП и ПМК, и прежде всего у молодых [100]. При этом, в литературе также часто приводились данные об указанной взаимосвязи - АМПП и ПМК, но следует отметить, до изменения критериев эхокардиографической диагностики ПМК [105, 106, 107, 108,109]. Фремингемское исследование такой взаимосвязи не подтвердило [110]. Окончательный вывод не позволяет сделать возрастной критерий обследованных, который составил около 55 лет.

Можно утверждать, что *пролапсы аортального, трикуспидального и легочного клапанов* редко выступают в качестве самостоятельной патологии и в большинстве случаев сопровождают первичный (синдром) ПМК.

Среди пациентов с ПМК пролапс АоК встречается с частотой 10-20% [235, 233]. По данным Ribeiro C.L. с соавт. (1989) у пациентов с пролапсом АК часто выявляется ПМК с вовлечением обеих створок и ПТК с поражением, по меньшей мере, двух из трех створок [233]. В исследовании РЕПЛИКА изолированного течения ПАК не наблюдалось, и данная САС всегда сочеталась с классическим ПМК [1].

Отдельно следует остановиться на вовлечение пролабирующих клапанов в процесс *миксоматозной дегенерации*. При наличии ПМК миксоматозное поражение ПК составляет 10% (без его клинически значимой прижизненной дисфункции) [230], а ТКК (по данным аутопсии) может достигать 33-40% [295]. Сочетание миксоматозных пролапсов нескольких клапанов позволяет говорить о «миксоматозной болезни сердца» [296,177], основным проявлением которой является первичный (синдром) ПМК [297].

Наиболее полная информация об ассоциации АТАК с прочими САС получена в исследовании РЕПЛИКА. У обследованных с АТАК достоверно чаще выявлялись ПТК, ППК, аномальные трабекулы ЛЖ и хордалные сети в верхушке ЛЖ [1]. По данным Е.Ф. Онищенко (2000) [298], у лиц с АТАК часто выявляются дилатация синусов Вальсальвы и пролабирование створок АК.

Ряд САС могут быть объединены не только с анатомических позиций, но и с точки зрения *однотипных клинических проявлений*, обусловленных общим патогенетическим механизмом их возникновения. При удлиненном ЕК, АМПП и ООС значимо чаще отмечены липотимические состояния и тенденция к цефалгическому синдрому [1]. Подобные жалобы трактуются как следствие с потенциальной возможностью попадания вазоактивных субстанций через межпредсердную коммуникацию в мозговой кровоток, минуя малый круг кровообращения, где в норме должны разрушаться [299, 300].

С позиций клинической практики важно понимать, что рассматриваемые САС могут сочетаться с другими более серьёзными сердечно-сосудистыми проявлениями, обусловленными плеiotропией мутантных генов, ответственных за развитие менделирующих ННСТ. В частности, в некоторых клинических ситуациях целесообразно проявлять настороженность на предмет ассоциации отдельных САС с синдромными и семейными формами аневризмы и расслоения аорты (*Familial Thoracic Aortic Aneurysms and Dissections, fTAAD*), аневризмами коронарных артерий и их рассечениями. К примеру, риск острого аортального синдрома при наследственных аортопатиях перевешивает отдельно взятые риски сопутствующих САС. Аспекты генетически-обусловленных аортопатий изложены в отдельном руководстве «Аортопатии при наследуемых нарушениях соединительной ткани».

КЛЮЧЕВЫЕ ПОЛОЖЕНИЯ

- Сочетание различных САС характерно для лиц с ННСТ.
- Внутривиссердечные САС (ЕК, сеть Киари, ООО, АМПП, мобильная МПП), пролапсы трикуспидального, аортального и легочного клапанов, а также АТАК чаще встречаются в различных сочетаниях, чем изолированно.
- Пролапсы аортального, трикуспидального и легочного клапанов редко выступают в качестве самостоятельной патологии и в большинстве случаев сопровождают ПМК.
- С учетом высокой частоты сочетания различных вариантов суправентрикулярных САС, выявление одной морфологической единицы требует целенаправленный поиск ассоциированных САС, в том числе с проведением ТТ Эхо КГ.
- Выявление АМПП влечет за собой необходимость дальнейшего обследования для выявления межпредсердных коммуникаций, сочетание с которыми существенно повышает риск эмболических осложнений даже у молодых пациентов.
- С позиций сочетания пролабирувания нескольких клапанов, в том числе в рамках «миксоматозной болезни», у таких пациентов следует предполагать более неблагоприятный прогноз по скорости развития сердечной недостаточности.
- Отдельные клинические проявления (мигрень, липотимия, синкопальные состояния и пр.), позволяют заподозрить наличие определенных вариантов внутривиссердечных САС.

СПИСОК ЛИТЕРАТУРЫ

1 Земцовский Э.В., Малев Э.Г. Малые аномалии сердца и диспластические фенотипы: Монография. – СПб.: Изд-во «ИВЭСЭП», 2012. – 160 с.

2 Erbel R. et al. 2014 ESC Guidelines on the diagnosis and treatment of aortic diseases //European heart journal. – 2014. – Т. 35. – №. 41. – С. 2873-2926.

3 Silvestry F. E. et al. Guidelines for the Echocardiographic Assessment of Atrial Septal Defect and Patent Foramen Ovale: From the American Society of Echocardiography and Society for Cardiac Angiography and Interventions //Journal of the American Society of Echocardiography. – 2015. – Т. 28. – №. 8. – С. 910-958.

4 Кадурина Т.И., Горбунова В.Н. Дисплазия соединительной ткани. Руководство для врачей. СПб.:ЭЛБИ-СПб,2009;704 с.

5 Наследственные болезни: нац. руководство / гл.ред. : акад. РАМН Н.П. Бочков, акад. РАМН Е.К. Гинтер, акад. РАМН ВЛ. Пузырев. – М. : ГЭОТАР-Медиа, 2012. – 936 с.

6 Nishimura, Rick A., et al. "2014 AHA/ACC guideline for the management of patients with valvular heart disease: executive summary: a report of the American College of Cardiology/American Heart Association Task Force on Practice Guidelines." Journal of the American College of Cardiology 63.22 (2014): 2438-2488.

7 Vahanian A. et al. Guidelines on the management of valvular heart disease (version 2012). Eur Heart J 2012; 33:2451 – 2496. Или Guidelines on the management of valvular heart disease (ESC/EACTS). European Heart Journal 2012;19 (33):2451-2496.

8 Lang R. M. et al. Recommendations for cardiac chamber quantification by echocardiography in adults: an update from the American Society of Echocardiography and the European Association of Cardiovascular Imaging // Journal of the American Society of Echocardiography. – 2015. – Т. 28. – №. 1. – С. 1-39. e14.

9 Porter T. R. et al. Guidelines for the cardiac sonographer in the performance of contrast echocardiography: a focused update from the American Society of Echocardiography //Journal of the American Society of Echocardiography. – 2014. – Т. 27. – №. 8. – С. 797-810.

10 Ghent criteria, De Paepe A. et al., 1996, Loeys B.L., Dietz H. C., Braverman A.C. et al. The revised Ghent nosology for the Marfan syndrome J Med Genet 2010;47:476-485.

11 Beighton, P. Ehlers-Danlos syndromes: Revised nosology, Villefranche, 1997 / P. Beighton, A. De Paepe, B. Steinmann, P. Tsipouras, R.J. Wenstrup // Am. J. Med. Genet. – 1998. – Vol. 77, № 1. – P. 31–37.

12 Grahame R. The revised (Brighton 1998) criteria for the diagnosis of benign joint hypermobility syndrome (BJHS). J Rheumatol. 2000;27:1777–1779.

13 Земцовский Э.В. Наследственные нарушения соединительной ткани в кардиологии. Диагностика и лечение: Российские рекомендации (I пересмотр). Рос. кардиолог. общ-во; ком. экспертов. Рос. кард. журнал. 2013; 99(1): 32 с.-Прил.№1.

14 Национальные рекомендации российского научного медицинского общества терапевтов по диагностике, лечению и реабилитации пациентов с дисплазиями соединительной ткани / Члены оргкомитета Мартынов А.И., Нечаева Г.И. // Медицинский вестник Северного Кавказа. - 2016. - Т. 11, № 1. - С. 2-76.

15 Наследственные и многофакторные нарушения соединительной ткани у детей. Алгоритмы диагностики. Тактика ведения. Проект Российских рекомендаций / Кадурина Т.И., Гнусаев С.Ф., сопредседатели рабочей группы // Медицинский вестник Северного Кавказа. - 2015. - Т. 10, № 1. - С. 5-35.

16 Диагностика и лечение наследственных и мультифакториальных нарушений соединительной ткани. Национальные клинические рекомендации / Минск: «Профессиональные издания», 2015. – 47с.

17 Мартынов, А.И. Диагностика и тактика ведения пациентов с дисплазией соединительной ткани в условиях первичной медико-санитарной помощи : методические рекомендации для врачей / А. И. Мартынов, В. М. Яковлев, Г. И. Нечаева [и др.]. – Омск, – 2013. – 133 с.

18 Нечаева, Г. И. Выявление и тактика ведения пациентов с недифференцированной дисплазией соединительной ткани : метод. рекомендации для врачей / Г. И. Нечаева, В. П. Конев, И. В. Друк [и др.] ; под ред. акад. А. И. Мартынова. – М. : РГ ПРЕ100, 2011. – 52 с.

19 Сторожаков Г.И. Болезни клапанов сердца / Сторожаков Г.И., Г.Е. Гендлин, О.А. Миллер. – М., Практика, 2012 – 200 с.

20 Homma S, Sacco RL. Patent foramen ovale and stroke. *Circulation* 2005; 112:1063-72.

21 Meissner I. et al. Patent foramen ovale: innocent or guilty?: evidence from a prospective population-based study // *Journal of the American College of Cardiology*. – 2006. – Т. 47. – №. 2. – С. 440-445.

22 Petty GW, Khandheria BK, Meissner I, et al. Population-based study of the relationship between patent foramen ovale and cerebrovascular ischemic events. *Mayo Clin Proc*. 2006; 81: 602—608.

23 Di Tullio MR, Sacco RL, Sciacca RR, Jin Z, Homma S. Patent foramen ovale and the risk of ischemic stroke in a multiethnic population. *J Am Coll Cardiol*. 2007; 49:797— 802.

24 Онищенко Е. Ф. Открытое овальное окно и инсульт в клинической практике //СПб.: ЭЛБИ-СПб. – 2005. – Т. 192.

25 Davison P, Clift PF, Steeds RP. The role of echocardiography in diagnosis, monitoring closure and post-procedural assessment of patent foramen ovale. *Eur J Echocardiogr*. 2010; 11(10):i27-34

26 Calvert PA, Rana BS, Kydd AC, Shapiro LM. Patent foramen ovale: anatomy, outcomes, and closure. *Nat Rev Cardiol*. 2011;8(3):148-60.

27 Guercini F. et al. Cryptogenic stroke: time to determine etiology // *Journal of Thrombosis and Haemostasis*. – 2008. – Т. 6. – №. 4. – С. 549-554

28 Palomeras S. E. et al. [Cryptogenic infarct. A follow-up period of 1 year study] // *Neurologia (Barcelona, Spain)*. – 2009. – Т. 24. – №. 5. – С. 304-308

29 Alsheikh-Ali A. A., Thaler D. E., Kent D. M. Patent Foramen Ovale in Cryptogenic Stroke Incidental or Pathogenic? // *Stroke*. – 2009. – Т. 40. – №. 7. – С. 2349-2355.

30 Иваницкий А.В., Голухова Е.З., Косенко А.И. Открытое овальное окно: роль в патогенезе ряда неврологических заболеваний и методы их лечения // *Журнал неврологии и психиатрии*, 2004. – № 5. – С. 65-68.

31 Суслина, З.А. Патогенетическая гетерогенность ишемического инсульта и открытое овальное отверстие / З.А. Суслина, А.В. Фоякин, А.О. Чечеткин и др. // *Клиническая неврология*. – 2008. - №3 (Т.2). – С.4-7.

32 Diener H.C. Rationale, objectives and design of a secondary stroke prevention study of dabigatran etexilate versus acetylsalicylic acid in patients with embolic stroke of undetermined source (RE-SPECT-ESUS). Abstracts of the European Stroke Conference. *Cerebrovasc Dis*. 2014;37(suppl 1):1–2.

33 Srivastava T. N., Payment M. F. Paradoxical Embolism—Thrombus in Transit through a Patent Foramen Ovale // *New England Journal of Medicine*. – 1997. – Т. 337. – №. 10. – С. 681-681

34 Hart R. G. et al. Embolic strokes of undetermined source: the case for a new clinical construct // *The Lancet Neurology*. – 2014. – Т. 13. – №. 4. – С. 429-438.

-
- 35 Di Tullio M., Sacco R.L., Venketasubramanian N. et al. Comparison of diagnostic techniques for the detection of a patent foramen ovale in stroke patients. *Stroke* 1993; 24: 1020–1024.
- 36 Cramer SC, Rordorf G, Maki JH, et al. Increased pelvic vein thrombi in cryptogenic stroke: results of the Paradoxical Emboli from Large Veins in Ischemic Stroke (PELVIS) study. *Stroke*. 2004; 35(1):46-50.
- 37 Scarvelis D., Wells P. S. Diagnosis and treatment of deep-vein thrombosis //Canadian Medical Association Journal. – 2006. – T. 175. – №. 9. – С. 1087-1092.
- 38 Meier B. Closure of patent foramen ovale: technique, pitfalls, complications, and follow up // *Heart*. - 2005. - Vol.91. - P.444-448.
- 39 Overell J. R., Bone I., Lees K. R. Interatrial septal abnormalities and stroke A meta-analysis of case-control studies // *Neurology*. – 2000. – T. 55. – №. 8. – С. 1172-1179.
- 40 Caputi L, Usai S, Carriero MR, et al. Microembolic air load during contrast- transcranial Doppler: a trigger for migraine with aura? *Headache*. 2010;50(8):1320-7.
- 41 Karttunen, V. Factor V Leiden and prothrombin gene mutation may predispose to paradoxical embolism in subjects with patent foramen ovale / V. Karttunen, L. Hiltunen, V. Rasi et al. // *Blood. Coagul. Fibrinolysis*. – 2003. – Vol. 14. – P. 261–268.
- 42 Bezzi, G. Leiden mutation and patent foramen ovale in ischemic stroke / G. Bezzi, W. Bolzani, V. Compagnoni et al. // *eurol. Sci*. – 2002. – Vol. 23. – P. 229–231.
- 43 Carod, F. Thrombophilia and patent foramen ovale in young stroke patients / F. Carod, N. S. Vilela, D. Portugal // *Neurol*. – 2006. – Vol. 21. – P. 710–716.
- 44 Sastry, S. Young adult myocardial infarction and ischemic stroke: the role of paradoxical embolism and thrombophilia (The YAMIS Study) / S. Sastry, G. Ridding, J. Morris et al. // *J. Amer. Coll. Cardiol*. – 2006. – Vol. 48. – P. 686–691.
- 45 Guidelines for the Early Management of Patients With Acute Ischemic Stroke: A Guideline for Healthcare Professionals From the American Heart Association/American Stroke Association / E. C. Jauch et al. // *Stroke*. 2013;44:870-947.
- 46 Kernan W., Ovbiagele B., Black H., et al. Guidelines for the Prevention of Stroke in Patients With Stroke and Transient Ischemic Attack. *Stroke* 2014; 45: 2160-236.
- 47 Burchell HB, Helmholz HF Jr, Wood EH. Reflex orthostatic dyspnea associated with pulmonary hypertension. *Am J Physiol* . 1949; 159 : 563 –564.
- 48 Cheng T.O. et al. Platypnea-orthodeoxia syndrome: etiology, differential diagnosis, and management. *Cathet Cardiovasc Interv* . 1999; 47 : 64 –66.
- 49 Medina A, Suarez de Lezo J, Caballero E, et al. Platypnea-orthodeoxia due to aortic elongation. *Circulation*. 2001; 104: 741
- 50 Pinto F.J. [When and how to diagnose patent foramen ovale](#) / F.J. Pinto. - *Heart*. 2005 Apr; 91(4): 438–440.
- 51 Sommer R.J., Hijazi Z.M., Rhodes J.F. Pathophysiology of Congenital Heart Disease in the Adult. Part I: Shunt Lesions // *Circulation*. - 2008. - Vol. 117. - P. 1090-1099.
- 52 Torti SR, Billinger M, Schwerzmann M, et al. Risk of decompression illness among 230 divers in relation to the presence and size of patent foramen ovale. *Eur Heart J* 2004;25:1014–20.
- 53 Шарыкин А.С. Открытое овальное окно – малая аномалия сердца или порок? *Педиатрия*. 2013; 01: 24 - 27
- 54 Mojaidi M. K. et al. Diagnostic Accuracy of Transesophageal Echocardiogram for the Detection of Patent Foramen Ovale: A Meta-Analysis // *Echocardiography*. – 2014. – T. 31. – №. 6. – С. 752-758.
- 55 Buchholz S. et al. Diagnosis and management of patent foramen ovale // *Postgraduate medical journal*. – 2012. – С. postgradmedj-2011-130368

56 Tanaka J. et al. Classification of Patent Foramen Ovale Tunnel Morphology; A Real Time 3-Dimensional Transesophageal Echocardiographic Study //Circulation. – 2012. – Т. 126. – №. 21 Supplement. – С. A16788.

57 Newton J. D. et al. Intracardiac echocardiography for patent foramen ovale closure: justification of routine use //JACC: Cardiovascular Interventions. – 2009. – Т. 2. – №. 4. – С. 369-369.

58 Yared K. et al. Echocardiographic assessment of percutaneous patent foramen ovale and atrial septal defect closure complications / Circ Cardiovasc Imaging. 2009 Mar;2(2):141-9.

59 González-Alujas T. et al. Diagnosis and quantification of patent foramen ovale. Which is the reference technique? Simultaneous study with transcranial Doppler, transthoracic and transesophageal echocardiography //Revista Española de Cardiología (English Edition). – 2011. – Т. 64. – №. 2. – С. 133-139.

60 Шарыкин А.С. Врожденные пороки сердца / Руководство для педиатров, кардиологов, неонатологов. – 2-е изд. - М: БИНОМ, 2009. - С. 111-122.

61 Touboul P. J. et al. Common carotid artery intima-media thickness and ischemic stroke subtypes: the GENIC casecontrol study. The GENIC Investigators //Circulation. – 2000. – Т. 102. – №. 3. – С. 313-8.

62 Суслина З.А., Верещагин Н.В., Пирадов М.А. Подтипы ишемических нарушений мозгового кровообращения: диагностика и лечение. Consilium Medicum. 2001;3(5):218–21

63 Adams H. P. et al. Classification of subtype of acute ischemic stroke. Definitions for use in a multicenter clinical trial. TOAST. Trial of Org 10172 in Acute Stroke Treatment //Stroke. – 1993. – Т. 24. – №. 1. – С. 35-41.

64 Finsterer J. Management of cryptogenic stroke //Acta Neurol Belg. – 2010. – Т. 110. – №. 2. – С. 135-47.

65 Arquizan C., Coste J. Touboul P-J. et al. Is Patent Foramen Ovale a Family Trait? Stroke 2001; 32: 1563-1566.

66 Thaler DE, Saver JL. Cryptogenic stroke and patent foramen ovale / Curr Opin Cardiol. – 2008. – Vol. 23, № 6. – P. 537-44.

67 Schuchlenz HW, Weihs W, Horner S & Quehenberger F (2000) The association between the diameter of a patent foramen ovale and the risk of cerebrovascular events. American Journal of Medicine, 109, 456–62

68 Messe S.R. et al. Recurrent Stroke With Patent Foramen Ovale and Atrial Septal Aneurysm // NEUROLOGY 2004;62:1042–1050

69 Arauz A. et al. Long-term risk of recurrent stroke in young cryptogenic stroke patients with and without patent foramen ovale //International Journal of Stroke. – 2012. – Т. 7. – №. 8. – С. 631-634.

70 Mas JL, Arquizan C, Lamy C. et al. Recurrent cerebrovascular events associated with patent foramen ovale, atrial septal aneurysm, or both. N Engl J Med. 2001; 345:1740–1746.

71 Lamy, C. et al. Clinical and Imaging Findings in Cryptogenic Stroke Patients With and Without Patent Foramen Ovale The PFO-ASA Study // Stroke. -2002;33:706-711

72 Katsanos A. H. et al. Recurrent Stroke and Patent Foramen Ovale A Systematic Review and Meta-Analysis //Stroke. – 2014. – Т. 45. – №. 11. – P. 3352-3359.

73 Whitlock R. P. et al. Antithrombotic and thrombolytic therapy for valvular disease: antithrombotic therapy and prevention of thrombosis: American College of Chest Physicians Evidence-Based Clinical Practice Guidelines //CHEST Journal. – 2012. – Т. 141. – №. 2_suppl. – С. e576S-e600S.

74 [Messé SR](#), [Gronseth G](#), [Kent DM](#), [Kizer JR](#), [Homma S](#), [Rosterman L](#), [Kasner SE](#). Practice advisory: Recurrent stroke with patent foramen ovale (update of practice parameter): Report of the

Guideline Development, Dissemination, and Implementation Subcommittee of the American Academy of Neurology. *Neurology*. 2016 Aug 23; 87(8): 815-21.

75 Furlan AJ, Reisman M, Massaro J, et al; CLOSURE I Investigators. Closure or medical therapy for cryptogenic stroke with patent foramen ovale. *N Engl J Med* 2012; 366:991–999.

76 Meier B, Kalesan B, Mattle HP, et al; PC Trial Investigators. Percutaneous closure of patent foramen ovale in cryptogenic embolism. *N Engl J ed* 2013;368:1083–1091.

77 Carroll JD, Saver JL, Thaler DE, et al; RESPECT Investigators. Closure of patent foramen ovale versus medical therapy after cryptogenic stroke. *N Engl J Med* 2013;368:1092–1100.

78 Sacco R. L. et al. Comparison of warfarin versus aspirin for the prevention of recurrent stroke or death: subgroup analyses from the Warfarin-Aspirin Recurrent Stroke Study // *Cerebrovascular diseases (Basel, Switzerland)*. – 2006. – Т. 22. – №. 1. – С. 4-12.

79 Homma S, Sacco RL, Di Tullio MR, Sciacca RR, Mohr JP; PFO in Cryptogenic Stroke Study (PICSS) Investigators. Effect of medical treatment in stroke patients with patent foramen ovale: Patent Foramen Ovale in Cryptogenic Stroke Study. *Circulation* 2002;105:2625–2631.

80 Mohr J, Thompson JLP, Lazar RM, et al; the Warfarin-Aspirin Recurrent Stroke Study Group. A comparison of warfarin and aspirin for the prevention of recurrent ischemic stroke. *N Engl J Med* 2001;345:1444–1451.

81 Shariat A, Yaghoubi E, Farazdaghi M, Aghasadeghi K, Borhani Haghighi A. Comparison of medical treatments in cryptogenic stroke patients with patent foramen ovale: a randomized clinical trial. *J Res Med Sci* 2013;18:94–98.

82 Hara H, Virmani R, Ladich E et al. Patent foramen ovale: Current pathology, pathophysiology, and clinical status. *J Am Coll Card* 2005; 46: 1768–76.

83 Silver MD, Dorsey JS. Aneurysms of the septum primum in adults. *Arch Pathol Lab Med* 1978;102 : 62-5.

84 Жерко, О.М. Малые аномалии сердца у детей: учебно-методическое пособие / О.М. Жерко; Бел. мед. акад. Последиплом. Образования. – Минск: БелМАПО, 2007. – 39с.

85 Шарыкин, А.С. Открытое овальное окно – малая аномалия сердца или порок? //А.С. Шарыкин/ *Consiliummedicum, педиатрия*.– № 1. – 2013.– с.

86 Burger AJ, Sherman HB, Charlamb MJ. Low incidence of embolic strokes with atrial septal aneurysms: A prospective, long-term study. *AmHeartJ*. 2000; 139 (1 Pt 1):149-52.

87 Nihoyannopoulos P, Kisslo J. *Echocardiography*. SpringerVerlag; 2009: 504 p.

88 Рыбакова М.К., Алехин М.Н., Митьков В.В. Практическое руководство по ультразвуковой диагностике. Эхокардиография. Изд. 2-е, испр. и доп. М.: Издательский дом Видар-М, 2008. — 544 с.

89 Кужель, Г.В. Вопросы диагностики открытого овального окна // Д. А. Кужель, Г.В. Матюшин, Е.А. Савченко / *Сибирское медицинское обозрение*, - № 1. – 2014. – с. 70 – 75.

90 Hanley P.C. et al. Diagnosis and classification of atrial septal aneurysm by two-dimensional echocardiography: report of 80 consecutive cases. *J Am coll cardiol*. 1985;6:1370-82.

91 Alexander Olivares-Reyes, MD, Samuel Chan, MD, Eliot J. Lazar, MD, Kishore Bandlamudi, RDCS, Venkateswara Narla, MD, Kenneth Ong, MD et al. Atrial septal aneurysm: a new classification in two hundred five adults. *J Am Soci Echocardiography*. 1997 July; 6:644-56.

92 Roudant R, Gosse R, Chague E, Dehant P, Choussat A, Dallochio M. Clinical and echocardiographic feature of the aneurysm on the atrial septum in infants and adults: experiences with 44 cases. *Echocardiography*. 1989;6:357-62.

93 Pearson A, Nagelhout D, Castello R, Gomez CR, Labovitz AJ. Atrial septal aneurysm and stroke: a transesophageal echocardiographic study. *J Am CollCardiol*. 1991; 18: 122 3—9.

-
- 94 Jatav RK et al. Atrial septal aneurysm in adult patients: spectrum of clinical, echocardiographic presentation and to propose a new classification on the basis of trans-thoracic-two-dimensional echocardiography *Int J Res Med Sci*. 2014 May;2(2):708-717.
- 95 Mugge A, Daniel WG, Angermann C, et al. Atrial septal aneurysm in adult patients. A multicenter study using transthoracic and transesophageal echocardiography. *Circulation*. 1995; 91(11):2785-92.
- 96 Ghosh S, Ghosh AK, Ghosh SK. Patent foramen ovale and atrial septal aneurysm in cryptogenic stroke. *Postgrad Med J*. 2007; 83(977):173-7.
- 97 Gallet B, Malergue MC, Adams C, et al. Atrial septal aneurysm — a potential cause of systemic embolism. An echocardiographic study. *Br Heart J*. 1985;53(3):292-7.
- 98 Agmon Y, Khandheria BK, Meissner I, et al. Frequency of atrial septal aneurysms in patients with cerebral ischemic events. *Circulation*. 1999; 99(15): 1942-4.
- 99 Janion M, Kurzawski J, Sielski J, Ciuraszkiewicz K, Sadowski M, Radomska E. Dispersion of P wave duration and P wave vector in patients with atrial septal aneurysm. *Europace*. 2007; 9(7):471-4.
- 100 Mattioli AV, Bonetti L, Aquilina M et al. The association between atrial septal aneurysm and mitral valve prolapse in patients with recent stroke and normal carotid arteries. *Ital Heart J*. 2003 Sep; 4(9):602-6.
- 101 Garg R, Khaja A, Madsen R et al. Observer variation in the echocardiographic measurement of maximum atrial septal excursion: a comparison of M-mode with two-dimensional or transesophageal echocardiography. *Echocardiography*. 2009; 26(10):1122-6.
- 102 Bakalli A, Kamberi L, Pllana E, Gashi A. Atrial septal aneurysm associated with additional cardiovascular comorbidities in two middle age female patients with ECG signs of right bundle branch block: two case reports. *Cases J*. 2008;1(1):51.
- 103 Rahimtoola SH. Presence of patent foramen ovale (PFO). Foreword. *CurrProblCardiol*. 2009 Oct; 34(10):481.
- 104 Seiler C. How should we assess patent foramen ovale? // *Heart*. – 2004. – Vol. 90. – P. 1245-1247.
- 105 Roberts WC. Aneurysm (redundancy) of the atrial septum (fossa ovale membrane) and prolapse (redundancy) of the mitral valve. *Am J Cardiol*. 1984; 54:1153-1154.
- 106 Iliceto S, Papa A, Sorino M, Rizzon P. Combined atrial septal aneurysm and mitral valve prolapse: detection by two-dimensional echocardiography. *Am J Cardiol*. 1984; 54:1151-1154.
- 107 Abinader EG, Rokey R, Goldhamern E, Kuo LC, Said E. Prevalence of atrial septal aneurysm in patients with mitral valve prolapse. *Am J Cardiol*. 1988;62:1139—1140.
- 108 Rahko PS, Xu QB. Increased prevalence of atrial septal aneurysm in mitral valve prolapse. *Am J Cardiol*. 1990; 62:235—237.
- 109 Mastroberto P, Chello M, Zofrea S, et al. Combined mitral valve prolapse and atrial septal aneurysm. A cause for embolic events. *J Cardiovasc Surg*. 1994; 35(6):507-9.
- 110 Freed L.A., Levy D, Levine RA et al. Mitral valve prolapse and atrial septal aneurysm: an evaluation in the Framingham Heart Study. *Am J Cardiol*. 2002 Jun 1; 89(11):1326-9.
- 111 Lee JY, Song JK, Song JM, et al. Association between anatomic features of atrial septal abnormalities obtained by omni-plane transesophageal echocardiography and stroke recurrence in cryptogenic stroke patients with patent foramen ovale. *Am J Cardiol*. 2010; 106(1):129-34.
- 112 Rigatelli G, Dell'Avvocata F, Braggion G, et al. Persistent venous valves correlate with increased shunt and multiple preceding cryptogenic embolic events in patients with PFO: an intracardiac echo study. *Catheter CardiovascInterv* 2008;72:973e6.
- 113 Wahl A, Krumsdorf U, Meier B, et al. Transcatheter treatment of atrial septal aneurysm associated with patent foramen ovale for prevention of recurrent paradoxical embolism in high-risk patients. *J Am Coll Cardiol*. 2005; 45(3):377-80.

-
- 114 Greutmann M, Greutmann-yantiri M, Kretschmar O, et al. Percutaneous PFO closure with Amplatzer PFO occluder: predictors of residual shunts at 6 months follow-up. *CongenitHeartDis.* 2009; 4(4):252-7.
115. Яровая И.М. Органные особенности гистологического строения венозных сосудов и возрастные их изменения // В кн.: Очерки по гемодинамической перестройке сосудистой стенки. – М.: «Медицина», 1971. – С.45-107
- 116 Тен С.А. К морфологии клапана нижней поллой вены человека// 9-ый Всесоюз. съезд анатомов, гистологов и эмбриологов: тез.докл. – Минск, 1981.-С.381
117. Ухов Ю.И., Колобаев А. В. Устьевого клапан нижней поллой вены – пятый клапан сердца (?) // *Арх. анатомии, гистологии и эмбриологии.* – 1982. – Т. 82, № 3. – С. 95 – 100.
118. G. Laguna, N. Arce, M. Blanco Giant Chiari Network, Foramen Ovale, and Paradoxical Embolism *Rev EspCardiol.* 2015;68(3):250
119. Schneider B., Hofmann T., Justen M.H., Meinertz T. Chiari’s network: normal anatomic variant or risk factor for arterial embolic events // *J. Am. Coll. Cardiol.* 1995. V. 26. No. 1. P. 203-210.
120. Юдина О.А. Морфологическая и клиническая характеристика малых аномалий сердца: автореф. .к.м.н. (специальность 14.00.15 – патологическая анатомия; 14.00.06 – кардиология). – Минск., 2009. – 25 с.
121. Алехин М. Н. Эхокардиографическая диагностика сети Хиари / Алехин М. Н., Докина Е. Д. // *Ультразвуковая и функциональная диагностика.* – 2014. – № 5. - С. 119-127.
122. Yater W.M. Variations and anomalies of the venous valves of the right atrium of the human heart // *Arch. Pathol.* 1929. V. 7. P. 418-441.
123. Orbison J.L. Thrombosis of anomalous chordae in the right atrium (Chiari’s network) // *Am. HeartJ.* 1949. V. 37. No. 1.P. 119-122.
124. Chevallier S., Cook S. Shoulder pain after PFO closure: look at the Chiari network. – 2011. - [Electronic resource]. – Mode of access: <http://www.revespcardiol.org/en/giant-chiari-network-foramen-ovale/articulo/90387090/>- Date of access: 23.01.2016.
125. Rigatelli G. et al. Migraine-patent foramen ovale connection: role of prominent eustachian valve and large Chiari network in migrainous patients. *Am J Med Sci.* 2008;336(6):458–461.
126. Payne DM, Baskett RJF, Hirsch GM. Infectious endocarditis of a Chiari network. *Ann ThoracSurg*2003; 76: 1303-1305.
127. Mousavi N., Bhagirath K., Ariyarajah V. et al. Chiari network endocarditis: not just an innocent bystander // *Echocardiography.* 2008. V. 25. No. 6. P. 642-645.
128. Latif F., Peyton M., Laszik Z., Sivaram C.A. Infective endocarditis of a papillary fibroelastoma on Chiari network of right atrium: a case report // *J. Am. Soc. Echocardiogr.* 2008. V. 21. No. 2.P. 188.e3-188.e4.
129. Koz C., Yokusoglu M., Baysan O., Uzun M. Giant Chiari network mimics intracardiac tumor in a case of neurofibromatosis // *Int. J. Cardiol.* 2008. V. 130. No. 3.P. 488-489.
130. Loukas M., Sullivan A., Tubbs R.S. et al. Chiari’s network: review of the literature // *Surg. Radiol. Anat.* 2010. V. 32. No. 10. P. 895-901.
131. Helwig F.C. The frequency of anomalous reticula in the right atrium of the human heart “Chiari network”. Report of eight cases // *Am. J. Pathol.* 1932. V. 8. No. 1. P. 73-79.
132. Yater W.M. The paradox of Chiari’s network. Review and report of a case of Chiari’s network ensnaring a large embolus. *Am Heart J* 1936;11:542—553.
133. Yuen S.T., Dickens P. Sudden death from secondary massive pulmonary embolism derived from marrow emboli trapped by Chiari’s network. *Forensic SciInt* 1992;52:211—214.
134. Powell E.D., Mullaney J.M. The Chiari network and the valve of the inferior vena cava // *Brit. Heart J.* 1960. V. 22. P. 579-584.

-
135. Benbow E.W., Love E.M., Love H.G., MacCallum P.K. Massive right atrial thrombus associated with a Chiari network and a Hickman catheter // *Am. J. Clin. Pathol.* 1987. V. 88. No. 2. P. 243-248.
136. Prajapat L., Ariyarajah V., Spodick D.H. Abnormal atrial depolarization associated with Chiari network? // *Cardiology.* 2007. V. 108. No. 3. P. 214-216.
137. Alegma-Barrero E, Alegma-Barrero A, GaviraGymezJJ, Rabago Juan-AracilG. Chiari's Network and Paroxysmal Atrial Fibrillation. *Rev EspCardiol.* 2011;64(8):727-728.
138. Teo E.Y., Ittleman F., Hamlin M.P. A Chiari network and difficult cannulation of the coronary sinus for retrograde perfusion // *Anesth. Analg.* 2010. V. 111. No. 1. P. 79-81.
139. Aydın A., Gürol T, Yılmaz MS, Dağdeviren B. Catheter entrapment around the Chiari network during percutaneous atrial septal defect closure. [cited 2012 Oct 15]. *Anadolu Kardiyoloji Dergisi.* doi: <http://dx.doi.org/10.5152/akd.2011.047>. [PubMed]
140. Goldschlager A., Goldschlager N., Brewster H., Kaplan J. Catheter entrapment in a Chiari network involving an atrial septal defect // *Chest.* 1972. V. 62. No. 3. P. 345-346.
141. Salmeron O., Zarco P., Nunez L. Unusual complication of right catheterization: hooking of the catheter in Chiari's network // *Arch. Inst. Cardiol. Mex.* 1966. V. 36. No. 4. P. 387-390.
142. Jain A. et al. Persistens Eustachian valve in adults – a cadaveric study. *International Journal of Basic and Applied Medical Sciences.* 2013; 3 (3):132-137.
143. Limacher MC, Gutgesell HP, Vick GW, Cohen MH, Huhta JH. Echocardiographic anatomy of the Eustachian valve. *Am J Cardiol* 1986; 57: 363-5.
144. Asirdizer M, Tatlisumak E. The role of eustachian valve and patent foramen ovale in sudden death. *J ClinForensic Med* 2006; 13: 262-7.
145. Gulel O. et al. Unusual Elongation of the Eustachian Valve *Int Heart J* 2007; 48: 113-116)
146. Ультразвуковая семиотика и диагностика в кардиологии детского возраста [Электронный ресурс]. – Режим доступа: http://www.mks.ru/library/books/bum/kniga01/glava_13.htm. – Дата доступа: 10.01.2016
147. 3D echocardiography: the art of defining cardiac morphology [Electronic resource]. – Mode of access: http://www.3dechocardiography.com/Cortriatriatum_Dexter.html. - Date of access: 24.01.2016.
148. Vale TA, Newton JD, Orchard E et al. Prominence of the Eustachian valve in paradoxical embolism. *Eur J Echocardiogr.* 2011; 12(1):33-6.
149. Schuchlenz HW, Saurer G, Weihs W, Rehak P. Persisting eustachian valve in adults: relation to patent foramen ovale and cerebrovascular events. *J Am SocEchocardiogr* 2004; 17: 231-3.
150. Barriales Alvarez V, Alvarez Tamargo JA, Garcia Aguado M, Martinez de Salinas ES. Floating thrombi on the eustachian valve as complication of venous thromboembolic disease. *Med Clin (Barc)* 2002; 119: 479. (Spanish).
151. Jolly N, Kaul UA, Khalilullah M. Right atrial thrombus over eustachian valve--successful lysis with streptokinase. *Int J Cardiol* 1991; 30: 354-6.
152. Maddury J. et al. Thrombus on the Eustachian valve leading to recurrent pulmonary embolism: A rare problem requiring aggressive management. *The Canadian Journal of Cardiology* 25(2): 422-423.
153. Suchato C, Kitiyakara K, Arkrawong K. Suprahepatic membranous obstruction of inferior vena cava. *J CanAssocRadiol* 1977; 28: 148-9.
154. Schmid E, Scheule A, Locke A, Rosenberger P. Echocardiographic-guided placement of venous cannula due to inferior vena cava obstruction through a large eustachian valve. *AnesthAnalg.* 2010 Jul; 111(1):76-8.
155. Kokkonen L, Anttonen O, Voutilainen S, Honkanen T, Talvensaari T. Central cyanosis and persisting Eustachian valve. *Duodecim* 2005; 121: 311-3.

-
156. Condoluci C, di Donato RM, Marcelletti C, Guccione P. Central cyanosis in a newborn infant due to a prominence of the eustachian valve. *G ItalCardiol* 1994; 24: 151-4. (Italian)
157. Bonde P, Sachithanandan A, Graham AN, Richardson SG, Gladstone DJ. Right atrial myxoma arising from the Eustachian valve in a patient with colonic polyposis. *J Heart Valve Dis* 2002; 11: 601-2.
158. Shigemitsu O, Hadama T, Mori Y, Miyamoto S, Sako H, Uchida Y. Surgical treatment of right atrial papillary fibroelastoma, originated from the eustachian valve - a case report. *Nippon KyobuGekaGakkaiZasshi* 1995; 43: 403-6. (Japanese)
159. Nkomo VT, Miller FA. Eustachian valve cyst. *J Am SocEchocardiogr* 2001; 14: 1224-6.
160. Pellicelli AM, Pino P, Terranova A, D'Ambrosio C, Soccorsi F. Eustachian valve endocarditis: a rare localization of right side endocarditis. A case report and review of the literature. *Cardiovasc Ultrasound* 2005; 3: 30.(Review)
161. San Roman JA, Vilacosta I, Sarria C, Garcimartin I, Rollan MJ, Fernandez-Aviles F. Eustachian valve endocarditis: Is it worth searching for? *Am Heart J* 2001; 142: 1037-40.
162. Halimi F, Hidden-Lucet F, Tonet J, Fontaine G, Frank R. Radiofrequency catheter ablation of common atrial flutter: role of the eustachian valve. *J Interv Card Electrophysiol* 1999; 3: 169-72.
163. Nakagawa H, Lazzara R, Khastgir T, et al. Role of the tricuspid annulus and the eustachian valve/ridge on atrial flutter. Relevance to catheter ablation of the septal isthmus and a new technique for rapid identification of ablationsuccess. *Circulation* 1996; 94: 407-24.
164. Schrem SS, Freedberg RS, Gindea AJ, Kronzon I. The association between unusually large eustachian valves and atrioventricular prolapse. *Am Heart J*. 1990; 120:204—206.
165. Yavuz T. et al. Giant Eustachian Valve: With Echocardiographic Appearance of Divided Right Atrium. *Texas Heart Institute Journal* 2002; 29(4): 336–338
166. Martínez-Quintana E, Rodríguez-González F, Marrero-Santiago H, Santana-Montesdeoca J, López-Gude MJ. Cor triatriatum dexter versus prominent Eustachian valve in an adult congenital heart disease patient. *Congenit Heart Dis*. 2013 Nov-Dec; 8(6):89-91. Epub 2012 Apr 2.
167. Roberson, David A. et al. Double Atrial Septum with Persistent Interatrial Space: Echocardiographic Features of a Rare Atrial Septal Malformation. *Journal of the American Society of Echocardiography*. 2006; 19 (9): 1175 – 1181.
168. Modi K., Reddy P., Madhusudanannair V. Diagnosis of a Very Rare Variant of Cor Triatriatum Dexter by Contrast Echocardiography: A Case Report *Echocardiography* 2009 26(2), 220–223.
169. Seyfert H., Bohlscheid V., Bauer B. Double atrial septum with persistent interatrial space and transient ischaemic attack. *European Heart Journal - Cardiovascular Imaging* 2008; 9 (5) : 707-708.
170. Javois A. J., Roberson D. A. Unusual Atrial Septal Anatomy Resulting in an Interatrial Chamber: The True Triatrial Heart? *Pediatr Cardiol* 2007; 28: 224 -228.
171. Becker A, Buss M, Sebening W, Meisner H, Dohlemann C. Acute inferior cardiac inflow obstruction resulting from inadvertent surgical closure of a prominent Eustachian valve mistaken for an atrial septal defect. *PediatrCardiol* 1999; 20: 155-7.
172. Tarnowska A, Werner B, Godlewski K. Difficulties in transcatheter closure of atrial septal defect – persistent Eustachian valve. *Kardiologia Pol* 2003; 59: 258-60.
173. Onorato E, Pera IG, Melzi G, Rigatelli G. Persistent redundant Eustachian valve interfering with Amplatzer PFO occluder placement: anatomico-clinical and technical implications. *Catheter CardiovascInterv* 2002; 55: 521-4
174. Ugar O, Canbay A, Diker E, Aydo du S. Long Eustachian valve interfering with the access to coronary sinus during biventricular pacemaker implantation. *AnadoluKardiyolDerg*. 2010 Apr; 10(2):185-6.

-
175. Scacciatella P, Butera G, Meynet I, et al. Percutaneous Closure of Patent Foramen Ovale in Patients with Anatomical and Clinical High-Risk Characteristics: Long-Term Efficacy and Safety. *J IntervCardiol.* 2011 Oct; 24(5):477-84.
176. Ho S.Y. Anatomy of the mitral valve. *Heart* 2002; 88;5-10.
177. Grewal, J. Mitral annular dynamics in myxomatous valve disease: new insights with real-time 3-dimensional echocardiography / J. Grewal, R. Suri, S. Mankad et al. // *Circulation.* – 2010. – V. 121. – P. 1423–31.
178. Barlow, J.B. The significance of late systolic murmurs and mid-late systolic clicks / J.B. Barlow, W.A. Pocock // *Md State Med J.* – 1963. – V. 12. – P. 76-7.
179. Carpentier, A. Fibroelastic dysplasia of the mitral valve. An anatomical and clinical entity [abstract] / A. Carpentier, F. Lacour-Gayet, J.P. Camilleri, C.H. DuBost // *Circulation.* – 1980. – V. 62. – Suppl II. – P. 111.
180. Freed, L.A. A locus for autosomal dominant mitral valve prolapse on chromosome 11p15.4 / L.A. Freed, J.S. Acierno, D. Dai et al. // *American journal of human genetics.* – 2003. – V. 72. – № 6. – P. 1551–9.
181. Nesta, F. New locus for autosomal dominant mitral valve prolapse on chromosome 13: clinical insights from genetic studies / F. Nesta, M. Leyne, C. Yosefy et al. // *Circulation.* – 2005. – V. 112. – № 13. – P. 2022-30.
182. Kyndt, F. Mutations in the gene encoding filamin A as a cause for familial cardiac valvular dystrophy / F. Kyndt, J.P. Gueffet, V. Probst et al. // *Circulation.* – 2007.– V.115. – № 1. – P. 40-9.
183. Громова О.А. Молекулярные механизмы воздействия магния на дисплазию соединительной ткани. *Диспл. соединит. ткан.* 2008. №1. С. 25-34.
184. Клеменов А.В. Пропалс митрального клапана. Изд. 2-е, перераб. и доп. М.: ИД Медпрактика-М. 2005. -40 с.
185. Schneider, A. Definition and diagnosis of mitral valve prolapse [Электронный ресурс] / A. Schneider, M.Sorrentino // 2013. – Режим доступа: http://medicine.ucsf.edu/education/resed/Chiefs_cover_sheets/mvp.pdf.
186. Shah, P.M. Current concepts in mitral valve prolapse – diagnosis and management / P.M. Shah // *J Cardiol.* – 2010. – V. 56. – № 2. – P. 125-33.
187. Bonow R.O. Braunwald's Heart Disease: A Textbook of Cardiovascular Medicine / R.O. Bonow, D.L. Mann, D.P. Zipes, P. Libby. – 9th ed. – Philadelphia, 2011. – 2048
188. Bonow R.O. 2008 focused update incorporated into the ACC/AHA 2006 guidelines for the management of patients with valvular heart disease: a report of the American College of Cardiology/American Heart Association Task Force on Practice Guidelines / R.O. Bonow, B.A. Carabello, K. Chatterjee et al. // *J Am Coll Cardiol.* – 2008. – V. 52. – P. e1-142.
189. Otto, C.M. Valvular Heart Disease / C.M. Otto, R.O. Bonow // *Braunwald's Heart Disease: A Textbook of Cardiovascular Medicine* / R.O. Bonow, D.L. Mann, D.P. Zipes, P. Libby. – 9th ed. – Philadelphia: Elsevier, 2011. – P. 1468-1539.
190. Otto, C.M. Valvular Heart Disease: A Companion to Braunwald's Heart Disease / C.M. Otto, R.O. Bonow. – 3th ed. – Philadelphia: Elsevier, 2009. – 452 p.
191. Grau, J., Pirelli, L., Yu, P.-J., Galloway, A. and Ostrer, H. The genetics of mitral valve prolapse. *Clinical Genetics.* 2007. 72: 288–295.
192. Pellerin, D. Degenerative mitral valve disease with emphasis on mitral valve prolapse / D. Pellerin, S. Brecker, C. Veyrat // *Heart.* – 2002. – V. 88 (Suppl. 4). – P. iv20-8.
193. Anyanwu, A.C. Etiologic classification of degenerative mitral valve disease: Barlow's disease and fibroelastic deficiency / A.C. Anyanwu, D.H. Adams // *Semin Thorac Cardiovasc Surg.* – 2007. – V. 19. – № 2. – P. 90-6.
194. Adams, D.H. Degenerative mitral valve regurgitation: best practice revolution / D.H. Adams, R. Rosenhek, V. Falk // *Eur Heart J.* – 2010. – V. 31. – № 16. – P. 1958-66.

-
195. Guy, T.S. Mitral valve prolapse / T.S. Guy, A.C. Hill // *Annu Rev Med.* – 2012. – V. 63. – P. 277-92.
196. Griffin, B.P. Myxomatous mitral valve disease / B.P. Griffin // *Valvular Heart Disease: A Companion to Braunwald's Heart Disease* / C.M. Otto, R.O. Bonow. – Philadelphia: Saunders/Elsevier, 2009. – P. 243-259.
197. Малев, Э.Г. Распространенность, патогенетические механизмы и особенности ведения пациентов с пролапсом митрального клапана: дис. ...д-ра мед. наук: 14.01.05 / Э.Г. Малев. – Санкт-Петербург, 2014. – 339с.
198. Theal, M. Prevalence of mitral valve prolapse in ethnic groups / M. Theal, K. Sleik, S. Anand et al. // *Can J Cardiol.* – 2004. – V. 20. – № 5. – P. 511-5.
199. Devereux, R.B. Prevalence and correlates of mitral valve prolapse in a population-based sample of American Indians: the Strong Heart Study / R.B. Devereux, E.C. Jones, M.J. Roman et al. // *Am J Med.* – 2001. – V. 111. – № 9. – P. 679-85.
200. Flack, J.M. Anthropometric and physiologic correlates of mitral valve prolapse in a biethnic cohort of young adults: the CARDIA study / J.M. Flack, J.H. Kvasnicka, J.M. Gardin et al. // *Am Heart J.* – 1999. – V. 138. – № 3 Pt 1. – P. 486-92.
201. Земцовский Э.В. Спортивная кардиология. – СПб.: Гиппократ, 1995.- 448с.
202. Рудой, А.С. Распространенность и актуальные вопросы военно-врачебной экспертизы пролапса митрального клапана / А.С. Рудой, П.П. Пашкевич // *Военная медицина.* – 2011. – № 1. – С.36-41.
203. Freed L.A., Benjamin E.J., Levy D. et al. Mitral valve prolapse in the general population: the benign nature of echocardiographic features in the Framingham Heart Study. *J Am Coll Cardiol* 2002; 40: 1298—304.
204. Малев Э.Г., Реева С.В., Тимофеев Е.В., Земцовский Э.В. Современные подходы к диагностике и оценке распространенности пролапса митрального клапана у лиц молодого возраста. *Российский кардиологический журнал.* 2010. № 1. С. 35-41.
205. Levine, R.A. Three-dimensional echocardiographic reconstruction of the mitral valve, with implications for the diagnosis of mitral valve prolapse / R.A. Levine, M.D. Handschumacher, A.J. Sanfilippo et al. // *Circulation.* – 1989. –Vol. 80. – P. 589–98.
206. Bonow R.O. ACC/AHA 2006 guidelines for the management of patients with valvular heart disease: a report of the American College of Cardiology/American Heart Association Task Force on Practice Guidelines / R.O. Bonow, B.A. Carabello, C. Kanu et al. // *Circulation.* – 2006. – V. 114. – № 5. – P. e84-231.
207. Глотов А.В., Миниевич О.Л. Сосудисто-тромбоцитарный гемостаз при дисплазии соединительной ткани и заболеваниях, ассоциированных с ней // *Омский научный вестник.* – 2005. – №1(30). – С. 107 – 110.
208. Ягода А.В., Гладких Н.Н., Гладких Л.Н. Особенности адгезивной функции эндотелия при различных клинических вариантах первичного пролапса митрального клапана // *Кардиоваскулярная терапия и профилактика.* – 2016. - № 1. - С. 45–50.
209. Гладких Н.Н. Пролапс митрального клапана: клинико-патогенетический анализ с позиции дисплазии соединительной ткани: автореф. дис. ... д-ра мед. наук / Ставрополь, 2009. – 40 с.
210. Клеменов А.В. Синдром вегетативной дистонии у юношей с пролапсом митрального клапана. *Медицинский вестник Северного Кавказа.* 2008. №2. С. 90-93.
211. Bourdarias J.P. Mitral valve prolapse: a severe abnormality? // *Arch. Mal. Coeur. Vaiss.* – 1991 Jul. – Vol. 84 (№ 7). – P. 981-986.
212. DeGuire S., Gevirtz R., Kawahara Y., Maguire W. Hyperventilation syndrome and the assessment of treatment for functional cardiac symptoms // *Am. J. Cardiol.* – 1992 Sep 1. – Vol. 70 (№ 6). – P. 673-677.

-
213. Wikiecho [Electronic resource]. – Mode of access: http://www.wikiecho.org/wiki/File:Figure_5_TV.jpg. _ Date of access: 29.01.2016.
214. Ягода А.В., Пруткова Н.А., Гладких Н.Н. Первичный пролапс митрального клапана у взрослых. Диагностика, вопросы диспансеризации и врачебной экспертизы / Учебное пособие. - Ставрополь, Изд: СГМА, 2007. 72 с.
215. Ikeda T. Mitral valve prolapse in idiopathic ventricular tachycardia: Clinical and electrophysiologic characteristics // J. Cardiol. – 1991. – Vol. 21 (№ 3). – P. 717-726.
216. Kavey R., Blackman M.S., Sondheimer H.M., Byrum C.J. Ventricular arrhythmias and mitral valve prolapse in childhood // J. Pediatr. St. Louis. – 1984. – Vol. 105 (№ 6). – P. 885-890.
217. Loeys BL, Dietz HC, Braverman AC, et al. The revised Ghent nosology for the Marfan syndrome. J Med Genet. 2010; 47(7):476-85.
218. Stoddard MF, Prince CR, Dillon S, et al: Exercise-induced mitral regurgitation is a predictor of morbid events in subjects with mitral valve prolapse // J. Am. Col. Cardiol. – 1995. – Vol. 25 (№ 3). – P. 693-699.
219. Farb A., Tang A.L., Atkinson J.B., et al. Comparison of cardiac findings in patients with mitral valve prolapse who die suddenly to those who have congestive heart failure from mitral regurgitation and to those with fatal noncardiac conditions // Am. J. Cardiol. – 1992 Jul 15. – Vol. 70 (№ 2). – P. 234-239.
- 220 Habib G. et al. 2015 ESC Guidelines for the management of infective endocarditis //European heart journal. – 2015. – C. ehv319.
221. Pocock WA, Bosman CK, Chester E, et al: Sudden death in primary mitral valve prolapse // Am. Heart J. – 1984. – Vol. 107 (№ 2). – P. 378-382.
222. Allen H, Harris A, Leatham A. Significance and prognosis of an isolated late systolic murmur: a 9 to 22-year follow-up. Br Heart J 1974; 36:525–32.
223. Mills P, Rose J, Hollingsworth J, Amara I, Craige E. Long-term prognosis of mitral-valve prolapse. N Engl J Med 1977; 297:13–8.
224. Fontana ME, Sparks EA, Boudoulas H, Wooley CF. Mitral valve prolapse and the mitral valve prolapse syndrome. Curr Probl Cardiol 1991; 16:309 –75.
225. Devereux RB, Brown WT, Kramer-Fox R, Sachs I. Inheritance of mitral valve prolapse: effect of age and sex on gene expression. Ann Intern Med 1982; 97:826–32.
226. Avierinos J.F., Gersh B.J., Melton L.J. 3rd et al. Natural history of asymptomatic mitral valve prolapse in the community. Circulation. 2002;106(11):1355-61.46.
227. Devereux RB, Frary CJ, Kramer-Fox R et al. Cost-effectiveness of infective endocarditis prophylaxis for mitral valve prolapse with or without a mitral regurgitant murmur. Am J Cardiol 1994; 74:1024-9.
228. Сторожаков Г.И., Верещагина Г.С., Малышева Н.В. Стратификация риска и выбор клинической тактики у пациентов с пролапсом митрального клапана. Сердечная недостаточность. 2001. № 6. С. 287-290.
229. Buchner S., Hulsmann M., Poschenrieder F. et al. Variable phenotypes of bicuspid aortic valve disease: classification by cardiovascular magnetic resonance // Heart. 2010. V. 96. № 15. P. 1233–1240.
230. Crawford M.H. Current Diagnosis & Treatment in Cardiology. 2nd ed. NY: McGraw_Hill Companies, 2002. 627 p.
231. Maruo, A., Higami, T., Obo, H., and Shida, T. Ruptured sinus of Valsalva aneurysm associated with aortic regurgitation caused by hemodynamic effect solely. Eur J Cardiothorac Surg. 2003; 24: 318–319
232. De Kerchove L., Glineur D., Poncelet A. et al. Repair of aortic leaflet prolapse: a ten_year experience // Eur. J. Cardiothorac. Surg. 2008. V. 34. № 4.P. 785–791.

-
233. Ribeiro C.L., Ginefra P., AlbanesiFilho F.M. et al. Prevalence of tricuspid and aortic valve prolapse in patients with mitral valve prolapse // *Arq. Bras. Cardiol.* 1989. V. 53. № 5. P. 251–255.
234. Shapiro L.M., Thwaites B., Westgate C. et al. Prevalence and clinical significance of aortic valve prolapse // *Br. Heart J.* 1985. V. 54. № 2. P. 179–183.
235. Morganroth J., Jones R.H., Chen C.C., Naito M. Two dimensional echocardiography in mitral, aortic and tricuspid valve prolapse. The clinical problem, cardiac nuclear imaging considerations and a proposed standard for diagnosis // *Am. J. Cardiol.* 1980. V. 46. № 7. P. 1164–1177.
236. Boodhwani M, de Kerchove L, Glineur D, Noirhomme P, El Khoury G. Repair of aortic valve cusp prolapse. *Multimed Man Cardiothorac Surg.* 2009 Jan 1; 2009 (702)
237. Le Polain de Waroux J.B., Pouleur A.C., Goffinet C. et al. Functional anatomy of aortic regurgitation: accuracy, prediction of surgical reparability, and outcome implications of transesophageal echocardiography // *Circulation.* 2007.V. 116. № 11. Suppl. P. I264–I269.
238. El Khoury G, Vanoverschelde JL, Glineur D et al. Repair of aortic valve prolapse: experience with 44 patients. *Eur J Cardiothorac Surg.* 2004 Sep; 26(3):628-33.
239. Allen M.N. *Echocardiography.* Philadelphia: Lippincott Williams & Wilkins, 1999. 652p.
240. Земцовский Э.В. Диспластические синдромы и фенотипы. Диспластическое сердце. СПб.: Ольга, 2007; 80 с.
241. Otto C.M. *Valvular Heart Disease.* 2nd ed. Philadelphia: Saunders, 2004. 624 p.
242. Schafers H.J., Langer F., Glombitza P. et al. Aortic valve reconstruction in myxomatous degeneration of aortic valves: are fenestrations a risk factor for repair failure? // *J. Thorac. Cardiovasc. Surg.* 2010. V. 139. № 3. P. 660–664.
243. Guidelines on the management of valvular heart disease (ESC/EACTS). *European Heart Journal* 2012; 19(33):2451-2496.
244. Fukuda S, Saracino G, Matsumura Y et al. Three-dimensional geometry of the tricuspid annulus in healthy subjects and in patients with functional tricuspid regurgitation: a real-time, 3-dimensional echocardiographic study. *Circulation.* 2006 Jul 4; 114 (1Suppl):I492-8.
245. European Association of Echocardiography recommendations for the assessment of valvular regurgitation. Part 2: mitral and tricuspid regurgitation (native valve disease) P. Lancellotti, L. Moura, L. A. Pierard et al. *European Heart Journal - Cardiovascular Imaging.* May 2010, 11 (4): 307-332.
246. Rogers J.H., Bolling S.F. The tricuspid valve: current perspective and evolving management of tricuspid regurgitation // *Circulation.* 2009. V. 119.№ 20. P. 2718–2725.
247. Iaizzo P.A. *Handbook of Cardiac Anatomy, Physiology, and Devices.* NY: Humana Press, 2009.659 p.
248. Davies A.O., Mares A., Pool J.L., Taylor A.A. Mitral valve prolapse with symptoms of beta-adrenergic hypersensitivity. *AmJournalofMed.* 1987;82(2):193-200.
249. Трисветова Е.Л. Малые аномалии сердца (клиника, диагностика, экспертное значение у мужчин молодого возраста) / Е.Л. Трисветова. – Минск.: ООО «Ковчег», 2005. – 200с.; ил.
250. Waller BF, Moriarty AT, Eble JN et al. Etiology of pure tricuspid regurgitation based on annular circumference and leaflet area: analysis of 45 necropsy patients with clinical and morphologic evidence of pure tricuspid regurgitation. *J Am CollCardiol.* 1986May; 7(5):1063-74.
251. Sattur S, Bates S, Movahed MR. Prevalence of mitral valve prolapse and associated valvular regurgitations in healthy teenagers undergoing screening echocardiography. *ExpClinCardiol.* 2010Spring; 15(1):e13-5.
252. Van Son JA, Miles CM, Starr A. Tricuspid valve prolapse associated with myxomatous degeneration. *Ann Thorac Surg.* 1995 May; 59(5):1237-9.

-
253. Малев Э.Г., Земцовский Э.В. Проплапсы трикуспидального, аортального и пульмонального клапанов. Ультразвуковая и функциональная диагностика. 2011. №3. С. 84-92.
254. Prabhu M.R. Trans-esophageal echocardiography for tricuspid and pulmonary valves. *AnnCardAnaesth.* 2009; 12(2):167.
255. Taylor M.A. Tricuspid Valve and Pulmonic Valve. - [Electronic resource]. – Mode of access: <https://www.scahq.org/sca3/events/2012/echo/fundamentals/submissions/tue/Tricuspid%20Valve%20and%20Pulmonic%20Valve%20-%20Taylor.pdf>. – Date of access: 27.01.2016
256. Nath J., Fornes P., Heudes D., Fuzellier J.F. et al. Correlation between clinical and histologic patterns of degenerative mitral valve insufficiency: a histomorphometric study of 130 excised segments // *Cardiovasc. Pathol.* 1999. V. 8. № 2. P. 81–92.
257. Raichlen JS, Brest AN. Tricuspid valve prolapse. *Cardiovasc. Clin.* 1987; 17(2):97-109.
258. Земцовский Э.В. Диспластические синдромы и фенотипы. Диспластическое сердце. СПб.: Ольга, 2007. 80 с.
259. McCarthy PM, Bhudia SK, Rajeswaran Jetal. Tricuspid valve repair: durability and risk factors for failure. *J Thorac Cardiovasc Surg.* 2004; 127: 674—685.
260. ACC/AHA 2006 guidelines for the management of patients with valvular heart disease: a report of the American College of Cardiology/American Heart Association Task Force on Practice Guidelines (writing Committee to Revise the 1998 guidelines for the management of patients with valvular heart disease) developed in collaboration with the Society of Cardiovascular Anesthesiologists endorsed by the Society for Cardiovascular Angiography and Interventions and the Society of Thoracic Surgeons // *J. Am. Coll. Cardiol.* 2006. V. 48. № 3. P. e1–e148.
261. Guidelines on the management of valvular heart disease (ESC/EACTS). *European Heart Journal* 2012; 19 (33): 2451-2496. Европейского Общества Кардиологов / Европейской Ассоциации Кардиоторакальной Хирургии (ESC/EACTS) 2012 года
262. Трисветова Е.Л., Юдина О.А. Анатомия малых аномалий сердца. Минск: «Белпринт», 2006. – 104 с.
263. Lancellotti P., Tribouilloy C., Hagendorff A. et al. European Association of Echocardiography recommendations for the assessment of valvular regurgitation. Part 1: aortic and pulmonary regurgitation (native valve disease) // *Eur. J. Echocardiogr.* 2010. V. 11. № 3. P. 223–244.
264. Virtual Transesophageal Echocardiography. Toronto General Hospital Department of Anesthesia and Pain Management. - [Electronic resource]. – Mode of access: <http://pie.med.utoronto.ca/TEE/index.htm> – Date of access: 27.01.2016
- 265 De Backer J. et al. A critical analysis of minor cardiovascular criteria in the diagnostic evaluation of patients with Marfan syndrome // *Genet. Med.* — 2006. — №8. — P. 401–408.
266. De Backer J. Cardiovascular characteristics in Marfan syndrome and their relation to the genotype // *Verh. K. Acad. Geneesk. Belg.* 2009. V. 71. №6. P. 335–371.
267. Oosterhof T., Hazekamp M.G., Mulder B.J. Opportunities in pulmonary valve replacement. *Expert Rev Cardiovasc Ther.* 2009; 7(9):1117-1122.
268. Земцовский Э.В., Красовская Ю.В., Парфенова Н.Н. и др. Асимметрия смыкания аортальных полулуний – эхокардиографический феномен или клинически значимая аномалия сердца? // *Кардиология СНГ* – 2006. – Т. 3, №2 – с. 135-140
269. Mookadam F, Thota VR, Lopez AM, Emani UR, Tajik AJ. Unicuspid aortic valve in children: a systematic review spanning four decades. *J Heart Valve Dis.* 2010; 19(6):678-83.
270. Friedman T, Mani A, Elefteriades JA. Bicuspid aortic valve: clinical approach and scientific review of a common clinical entity. *Expert Rev Cardiovasc Ther.* 2008;6(2):235-48.

271. Roberts WC, Ko JM. Weights of individual cusps in operatively-excised stenotic three-cuspid aortic valves. *Am J Cardiol.* 2004; 94(5):681-4.
272. Tutarel O. Quadricuspid aortic valves: a review. *ClinCardiol.* 2003; 26(5):A24.
273. Гнусаев С.Ф., Белозеров Ю.М. Эхокардиографические критерии диагностики и классификации малых аномалий сердца у детей. *Ультразвуковая диагностика.* 1997. №3. С. 21-27.
274. Clinical significance of transverse pericardial – coronary artery // 78 steps Health Journal [Electronic resource]. - Mode of access: <http://www.78stepshealth.us/coronary-artery/s-fje.html>. Date of access: 24.01.2016.
275. Vollebergh F.E., Becker A.E. Minor congenital variations of cusp size in tricuspid aortic valves; possible link with isolated aortic stenosis // *Br Heart J.* – 1977. – Vol. 39 – pp. 1006-1011
- 276 84
277. Красовская Ю.В. Асимметрия трехстворчатого клапана как малая аномалия сердца. Автореф. дисс. ... канд. мед. наук. СПб., 2007. - 20 с.
278. Парфенова Н.Н. Клинико-ультразвуковые сопоставления у лиц молодого возраста с синдромом дисплазии соединительной ткани сердца: автореф. дис. ... к.м.н. СПб., 2002. — 22с.
279. Павловский В.А., Чечитова Ю.С., Парфенова Н.Н., Земцовский Э.В. Математическое моделирование механического стресса, возникающего в процессе функционирования асимметричных створок аортального клапана. *Вестник Санкт-Петербургского университета. Серия 10: Прикладная математика. Информатика. Процессы управления.* 2008. № 4. С. 72-79.
280. Серговецев А.А. Кальцинированный аортальный стеноз: итоги 15-летнего изучения в России // *РМЖ (Кардиология)* - 2013. - № 27.
281. Митрофанова Л.Б., Ковальский Г.Б. Морфологическая характеристика и дифференциальная диагностика заболеваний клапанов сердца. *Архив патологии.* 2007. Т. 69. № 1. С. 24-31.
282. Otto CM. Calcification of bicuspid aortic valves. *Heart.* 2002; 88(4):321-2.
283. Gilon D, Cape EG, Handschumacher MD, et al. Effect of three-dimensional valve shape on the hemodynamics of aortic stenosis: three-dimensional echocardiographic stereolithography and patient studies. *J Am CollCardiol.* 2002; 40(8):1479-86.
284. Fernandes SM, Sanders SP, Khairy P et al. Morphology of bicuspid aortic valve in children and adolescents. *J Am CollCardiol.* 2004; 44(8):1648-51.
285. Хасанова С.И. Роль соединительнотканной дисплазии в формировании склеродегенеративных поражений аортального клапана. Диссерт. канд. мед. наук – 2010. – 151 с.
286. Земцовский Э.В., Парфенова Н.Н., Красовская Ю.В. и др. Расчет асимметрии трехстворчатого аортального клапана. Свидетельство об официальной регистрации программы для ЭВМ №2007615221.
287. Calleja A. et al. Automated Quantitative 3-Dimensional Modeling of the Aortic Valve and Root by 3-Dimensional Transesophageal Echocardiography in Normals, Aortic Regurgitation, and Aortic Stenosis: Comparison to Computed Tomography in Normals and Clinical Implications. *Circ Cardiovasc Imaging.* 2013;6:99-108.
288. Земцовский Э.В., Красовская Ю.В., Парфенова Н.Н., Антонов Н.Н. Критерии диагностики и клиническая оценка асимметрии трехстворчатого аортального клапана. *Тер. Архив* 2006 № 12 с. 50 – 55
289. Парфенова Н.Н., Красовская Ю.В., Хасанова С.И. и др. Асимметрия аортальных полулуний – критерии эхокардиографической диагностики // *Вестник Санкт-Петербургского университета. Серия 11: Медицина.* – 2010. – № 1. – с. 30-38.
290. Guidelines on the management of valvular heart disease (ESC/EACTS). *European Heart Journal* 2012; 19 (33):2451-2496.

291 Merante A, Gareri P, Castagna A, et al. Transient cerebral ischemia in an elderly patient with patent foramen ovale and atrial septal aneurysm. *Clinical Interventions in Aging*. 2015;10:1445-1449. doi:10.2147/CIA.S80190.

292 Mas JL, Arquizan C, Lamy C, et al; Patent Foramen Ovale and Atrial Septal Aneurysm Study Group. Recurrent cerebrovascular events associated with patent foramen ovale, atrial septal aneurysm, or both. *N Engl J Med*. 2001;345(24):1740–1746.

293 Mattioli AV, Aquilina M, Oldani A. et al. Atrial septal aneurysm as a cardioembolic source in adult patients with stroke and normal carotid arteries. A multicentre study. *Eur Heart J*. 2001; 22(3):261-8.

294 Rigatelli G, Aggio S, Cardaioli P, et al. Left atrial dysfunction in patients with patent foramen ovale and atrial septal aneurysm: an alternative concurrent mechanism for arterial embolism? *JACC CardiovascInterv*. 2009; 2(7):655-62.

295 van Son JA, Miles CM, Starr A. Tricuspid valve prolapse associated with myxomatous degeneration. *Ann Thorac Surg*. 1995 May; 59(5):1237-9.

296 Emine BS, Murat A, Mehmet B et al. Flail mitral and tricuspid valves due to myxomatous disease. *Eur J Echocardiogr*. 2008 Mar;9(2):304-5.

297 Kyndt F, Gueffet JP, Probst V et al. Mutations in the gene encoding filamin A as a cause for familial cardiac valvular dystrophy. *Circulation*. 2007 Jan 2; 115(1):40-9.

298 Онищенко Е.Ф. Клинико-эхокардиографическая характеристика внутрисердечных структур сердца в норме и при патологии. Дисс. ... д.м.н. — СПб. 2000.404 с.

299 Blankenship JC. Migraine and patent foramen ovale: headache for patient and cardiologist. *Catheter Cardiovasc Interv*. 2010 Mar 1;75(4):505-6.

300 Gersony WM, Gersony DR. Migraine headache and the patent foramen ovale. *Circulation*. 2010 Mar 30; 121(12):1377-8.