

ЕВРАЗИЙСКАЯ АССОЦИАЦИЯ ТЕРАПЕВТОВ
БЕЛОРУССКОЕ НАУЧНОЕ ОБЩЕСТВО КАРДИОЛОГОВ
РОССИЙСКОЕ НАУЧНОЕ МЕДИЦИНСКОЕ ОБЩЕСТВО ТЕРАПЕВТОВ

АОРТОПАТИИ ПРИ НАСЛЕДУЕМЫХ НАРУШЕНИЯХ СОЕДИНИТЕЛЬНОЙ ТКАНИ

Наднациональные (международные) рекомендации

Разработаны комитетом экспертов Евразийской ассоциации терапевтов,
Белорусским научным обществом кардиологов и Российским научным
медицинским обществом терапевтов

Секции «Наследственные нарушения соединительной ткани»
«Дисплазия соединительной ткани»

Рабочая группа по подготовке текста Рекомендаций:

Председатель: д.м.н., проф. Рудой А.С. (г. Минск);

Сопредседатели: проф. Бова А.А. (г. Минск); проф., академик НАН Белоруссии Мрочек А.Г. (г. Минск); проф. Нечаева Г.И. (г. Омск);

Ответственный секретарь: к.м.н., доц. Нехайчик Т.А. (г. Минск);

Члены рабочей группы по подготовке текста Рекомендаций:

к.м.н., доц. Арутюнов А.Г. (г. Москва); к.м.н., доц. Вертинский Е.А. (г. Минск); проф. Козловский В.И. (г. Витебск); к.м.н., доц. Летковская Т.А. (г. Минск); к.м.н., с.н.с. Лунева Е.Б. (г. Санкт-Петербург); к.м.н. Лысый Ю.С. (г. Минск); к.м.н., доц. Мартусевич Н.А. (г. Минск); д.м.н., в.н.с. Малев Э.Г. (г. Санкт-Петербург); к.м.н. Наумчик И.В. (г. Минск); к.м.н., доц. Парфенова Н.Н. (г. Санкт-Петербург), проф. Пристром А.М. (г. Минск); проф. Пырочкин В.М. (г. Гродно); к.м.н. Румянцева В.А. (г. Москва); к.м.н. Шкет А.П. (г. Минск).

Состав комитета экспертов по разработке Рекомендаций

проф. Арутюнов Г.П. (г. Москва); проф. Бедельбаева Г.Г. (Алматы); проф. Бойцов С.А. (г. Москва); проф. Булгак А.Г. (г. Минск); проф. Викторова И.А. (г. Омск); проф. Гендлин Г.Е. (г. Москва); проф. Гладких Н. Н. (Ставрополь); проф. Гнусаев С.Ф. (г. Тверь); проф. Голофеевский В.Ю. (г. Санкт-Петербург); проф. Демин А.А. (г. Новосибирск), проф. Домницкая Т.М. (Москва); проф. Друк И.В. (г. Омск); проф. Заклязьминская Е.В. (г. Москва); проф. Земцовский Э.В. (г. Санкт-Петербург); проф. Кадурина Т.И. (г. Санкт-Петербург); проф. Конев В.П. (г. Омск); проф. Лялюкова Е.А. (г. Омск); проф., академик РАН Мазуров В.И. (г. Санкт-Петербург); проф., академик РАН Мартынов А.И. (г. Москва); проф. Митьковская Н.П. (г. Минск); проф. Москалев А.В. (г. Санкт-Петербург); проф. Нечаева Г.И. (Омск); проф., академик НАН Белоруссии Островский Ю.П. (г. Минск); проф. Перекальская М.А. (г. Новосибирск); проф. Сарыбаев А.Ш. (г. Бишкек); проф. Семенкин А.А. (г. Омск); член-кор. НАН Белоруссии Снежицкий В.А. (г. Гродно); проф. Цыган В.Н. (г. Санкт-Петербург); проф. Ягода А.В. (г. Ставрополь).

Наднациональные (международные) рекомендации по аортопатиям при наследуемых нарушениях соединительной ткани утверждены на II Съезде Евразийской ассоциации терапевтов 19 мая 2016 года, г. Ереван.

Сокращения и условные обозначения

Сообщества и организации

БНОК — Белорусское научное общество Кардиологов
ЕАТ — Евразийская ассоциация терапевтов
ACC (от англ. *American College of Cardiology*) — Американский коллегия кардиологов
АНА (от англ. *American Heart Assosiation*) — Американская ассоциация кардиологов
ESC (от англ. *European Society of Cardiology*) — Европейское общество кардиологов

Исследования

GERAADA — German Registry for Acute Aortic Dissection Type A
IRAD — International Registry of Aortic Dissection

Сокращения

АБА — аневризма брюшной аорты
АГ — артериальная гипертензия
АГА — аневризма грудной аорты
АД — артериальное давление
АД-тип — аутосомно-доминантный
АМПП — аневризма межпредсердной перегородки
АоК — аортальный клапан
АоР — аортальная регургитация
АОС — синдром аневризм-остеоартрита
АР — аутосомно-рецессивный
АРГА — аневризмы и рассечения грудной аорты
АТАК — асимметрия трехстворчатого аортального клапана
БАБ — бета-адреноблокаторы.

ВДГК — воронкообразная деформация грудной клетки
ВКМ — белки внеклеточного матрикса
ВТ ЛЖ — выходной тракт левого желудочка
ГМК — гладкомышечные клетки
ГМС — гипермобильность суставов
ДАК — двухстворчатый (бикуспидальный) аортальный клапан
ИБС — ишемическая болезнь сердца
ИМГ — интрамуральные гематомы
КА — корень аорты
КДГК — килевидная деформация грудной клетки
КоА — коарктация аорты
КТ — компьютерная томография
ЛДС — синдром Луиса-Дитца
ЛКС — левая коронарная створка
ЛП — левое предсердие
МД — миксоматозная дегенерация
МР — митральная регургитация
МРТ — магнитно-резонансная томография
МСКТ — мультиспиральная компьютерная томография
СМ — синдром Марфана
НКС — некоронарная створка
ННСТ — наследуемые нарушения соединительной ткани
нсАРГА — несиндромные формы АРГА
ОАС — острый аортальный синдром
ООО — открытое овальное окно
ОР (от англ. *relative risk, RR*) — относительный риск
ПАК — пролапс аортального клапана
ПАЯ — пенетрирующие аортальные язвы

ПВЭ — парадоксальная венозная эмболия
ПЖ — правый желудочек
ПКС — правая коронарная створка
ПМК — пролапс митрального клапана
ПП — правое предсердие
ППТ — площадь поверхности тела
ПТК — пролапс трикуспидального клапана
ПЭ — парадоксальная эмболия
ПЭТ — позитронно-эмиссионная томография
РА — расслоение (рассечение) аорты
РКИ — рандомизированное клиническое исследование
САИ — синдром артериальной извитости
сАРГА — синдромные формы АРГА
ССЗ — сердечно-сосудистые заболевания
СТ — соединительная ткань
СТГ — синотубулярное соединение или гребень

ТКК — трикуспидальный клапан
ТПА — травматическое повреждение аорты
ТТ-ЭхоКГ — Трансторакальная эхокардиография
УЗДГ — ультразвуковая доплерография
УЗИ — ультразвуковое исследование
ЧП-ЭхоКГ — чрезпищеводная эхокардиография
ФК АоК — фиброзное кольцо аортального клапан
ЭДС — синдрома Элерса-Данло
ЭКГ — электрокардиограмма
ЭхоКГ — эхокардиография, эхокардиографический
FBN — ген фибриллина
MASS (акроним: *Myopia, Mitral valve prolapse, Aorta, Skeleton, Skin*) — миопия, митральный клапан, аорта, кожа, скелет
TGF β 1 — трансформирующий фактор роста- β 1

Оглавление

1. ПРЕДИСЛОВИЕ
2. ВВЕДЕНИЕ.
3. ОПРЕДЕЛЕНИЯ И ТЕРМИНОЛОГИЯ
 - 3.1. ПРОБЛЕМНЫЕ И АКТУАЛЬНЫЕ ВОПРОСЫ
 - 3.2. ОСНОВНЫЕ ЛИТЕРАТУРНЫЕ ИСТОЧНИКИ
4. ПОГРАНИЧНОЕ РАСШИРЕНИЕ, ДИЛАТАЦИЯ, АНЕВРИЗМА И РАССЛОЕНИЕ ГРУДНОГО ОТДЕЛА АОРТЫ
 - 4.1. ЭПИДЕМИОЛОГИЯ
 - 4.2. НОРМАЛЬНАЯ АНАТОМИЯ И МОРФОЛОГИЯ КОРНЯ И ВОСХОДЯЩЕГО ОТДЕЛА АОРТЫ
 - 4.3. ЭТИОЛОГИЯ, ФАКТОРЫ РИСКА
 - 4.4. ПАТОГЕНЕЗ, МОЛЕКУЛЯРНО-ГЕНЕТИЧЕСКИЕ ОСНОВЫ СИНДРОМНЫХ И НЕСИНДРОМНЫХ (СЕМЕЙНЫХ) АРГА
 - 4.5. ПАТОМОРФОЛОГИЯ И МОДЕЛИ ФОРМИРОВАНИЯ НАСЛЕДСТВЕННЫХ АНЕВРИЗМ АОРТЫ
 - 4.6. КЛАССИФИКАЦИЯ
 - 4.7. ОБСЛЕДОВАНИЕ АОРТЫ
 - 4.7.1. КЛИНИЧЕСКОЕ ОБСЛЕДОВАНИЕ
 - 4.7.1.1. СПЕЦИФИЧЕСКАЯ КЛИНИЧЕСКАЯ И ФЕНОТИПИЧЕСКАЯ ХАРАКТЕРИСТИКА СИНДРОМНЫХ АРГА
 - 4.7.1.2. СПЕЦИФИЧЕСКАЯ КЛИНИКО-ИНСТРУМЕНТАЛЬНАЯ ХАРАКТЕРИСТИКА НЕСИНДРОМНЫХ (СЕМЕЙНЫХ) АРГА
 - 4.7.1.3. ОСТРЫЕ СИНДРОМЫ ГРУДНОЙ АОРТЫ (ОСТРЫЙ АОРТАЛЬНЫЙ СИНДРОМ)
 - 4.7.1.3.1 КЛИНИЧЕСКИЕ ПРОЯВЛЕНИЯ ОСТРОГО РАССЛОЕНИЯ АОРТЫ
 - 4.7.1.3.2 ПРОЧИЕ ПРОЯВЛЕНИЯ ОСТРОГО АОРТАЛЬНОГО СИНДРОМА
 - 4.7.2. ВИЗУАЛИЗИРУЮЩИЕ МЕТОДЫ ИССЛЕДОВАНИЯ
 - 4.7.2.1 РЕНТГЕНОГРАФИЯ ГРУДНОЙ КЛЕТКИ
 - 4.7.2.2 АНГИОГРАФИЯ ГРУДНОЙ КЛЕТКИ
 - 4.7.2.3 УЛЬТРАЗВУКОВЫЕ ИССЛЕДОВАНИЯ
 - 4.7.2.4 КОМПЬЮТЕРНАЯ, ПОЗИТРОННО-ЭМИССИОННАЯ И МАГНИТНО-РЕЗОНАНСНАЯ ТОМОГРАФИЯ АОРТЫ
 - 4.7.2.5 СРАВНЕНИЕ ОСНОВНЫХ ВИЗУАЛИЗИРУЮЩИХ ИССЛЕДОВАНИЙ
 - 4.7.3. МОЛЕКУЛЯРНО-ГЕНЕТИЧЕСКИЕ ИССЛЕДОВАНИЯ
 - 4.7.4. ОСНОВНЫЕ ДИАГНОСТИЧЕСКИЕ КРИТЕРИИ НАСЛЕДСТВЕННЫХ АРГА
 - 4.8. ДИФФЕРЕНЦИАЛЬНАЯ ДИАГНОСТИКА
 - 4.8.1. КРАТКАЯ КЛИНИЧЕСКАЯ И ЭТИОПАТОГЕНЕТИЧЕСКАЯ ХАРАКТЕРИСТИКА ОСНОВНЫХ НАСЛЕДСТВЕННЫХ ЗАБОЛЕВАНИЙ, ПРОТЕКАЮЩИХ С ФОРМИРОВАНИЕМ АРГА
 - 4.8.1.1 СИНДРОМНЫЕ ФОРМЫ АРГА
 - 4.8.1.2 НЕСИНДРОМНЫЕ ФОРМЫ АРГА
 - 4.8.2. ДИФФЕРЕНЦИАЛЬНАЯ ДИАГНОСТИКА ОСТРОГО АОРТАЛЬНОГО СИНДРОМА
 - 4.9. ОЦЕНКА РИСКА И ПРОГНОЗ
 - 4.9.1. ЕСТЕСТВЕННОЕ ТЕЧЕНИЕ
 - 4.9.2. СКОРОСТЬ ПРОГРЕССИРОВАНИЯ НАСЛЕДСТВЕННЫХ АГА
 - 4.9.3. РИСК РАССЛОЕНИЯ АОРТЫ
 - 4.9.4. РИСК СОПУТСТВУЮЩИХ СЕРДЕЧНО-СОСУДИСТЫХ ЗАБОЛЕВАНИЙ

- 4.9.4.1 РИСК АССОЦИИРОВАННОГО ПОРАЖЕНИЯ АРТЕРИАЛЬНОГО ДЕРЕВА
- 4.9.4.2 РИСК НАЛИЧИЯ СЕМЕЙНЫХ АОРТОПАТИЙ
- 4.10. ПРОФИЛАКТИКА И ЛЕЧЕНИЕ
 - 4.10.1. ГЕНЕТИЧЕСКОЕ КОНСУЛЬТИРОВАНИЕ
 - 4.10.2. ХИРУРГИЧЕСКИЕ ВМЕШАТЕЛЬСТВА (ПРОФИЛАКТИЧЕСКИ ОРИЕНТИРОВАННЫЕ)
 - 4.10.2.1 ЛЕЧЕБНАЯ ТАКТИКА В ЗАВИСИМОСТИ ОТ РАЗМЕРА АГА
 - 4.10.2.2 ЛЕЧЕБНАЯ ТАКТИКА В ЗАВИСИМОСТИ ОТ СКОРОСТИ РАСШИРЕНИЯ АОРТЫ
 - 4.10.3. МЕДИКАМЕНТОЗНОЕ ЛЕЧЕНИЕ
- 5. ЗАБОЛЕВАНИЯ АОРТЫ, АССОЦИИРОВАННЫЕ С ДВУХСТВОРЧАТЫМ АОРТАЛЬНЫМ КЛАПАНОМ
 - 5.1. ЭПИДЕМИОЛОГИЯ И ТИПЫ ДВУСТВОРЧАТОГО АОРТАЛЬНОГО КЛАПАНА
 - 5.2. РАСШИРЕНИЕ АОРТЫ ПРИ ДАК
 - 5.3. РАССЛОЕНИЕ АОРТЫ ПРИ ДАК
 - 5.4. ДАК И КОАРКТАЦИЯ АОРТЫ
 - 5.5. КЛИНИЧЕСКОЕ ТЕЧЕНИЕ
 - 5.6. ПАТОФИЗИОЛОГИЯ
 - 5.7. ДИАГНОСТИКА
 - 5.7.1. КЛИНИЧЕСКАЯ КАРТИНА
 - 5.7.2. ВИЗУАЛИЗАЦИЯ
 - 5.7.2.1 ЭХОКАРДИОГРАФИЯ
 - 5.7.3. ОБСЛЕДОВАНИЕ РОДСТВЕННИКОВ
 - 5.8. НАБЛЮДЕНИЕ
 - 5.9. ЛЕЧЕНИЕ
 - 5.10. ПРОГНОЗ

1. ПРЕДИСЛОВИЕ

В Рекомендациях обобщена и проанализирована доказательная и доступная на момент написания научная и медицинская информация, касающаяся аортопатий при наследуемых нарушениях соединительной ткани (ННСТ) с целью помощи практикующим работникам здравоохранения в выборе оптимальных стратегий ведения пациента с данными состояниями.

Данные Рекомендации представляют собой официальную позицию трех сообществ по обозначенной проблеме. Члены Проблемной комиссии были отобраны Евразийской ассоциацией терапевтов (ЕАТ), Белорусским научным обществом Кардиологов (БНОК) и Российским научным медицинским обществом терапевтов (РНМОТ) с целью создания представительства профессионалов, вовлечённых в оказание помощи пациентам данного профиля. Была проведена всесторонняя оценка доступной доказательной базы по ведению (включая диагностику, лечение, профилактику и реабилитацию) пациентов с данной патологией.

При подборе и изложении материалов мы стремились руководствоваться основополагающими принципами, предъявляемыми к клиническим руководствам, общей конечной целью которых является совершенствование клинической практики и повышение качества медицинской помощи пациентам кардиологического профиля.

Выработанные мнения призваны служить ориентиром для практических врачей в вопросах профилактики, диагностики и лечения сердечно-сосудистых заболеваний с принятием оптимальных клинических решений, основанных на принципах доказательной медицины, включая отношение “риск-польза” (табл. 1.1; табл.1.2) ¹.

Эксперты и рецензенты заполнили “декларации конфликта интересов” по возможным или имеющимся конфликтам интересов. Дополнительно для экспертизы национальных рекомендаций использовался опросник по Экспертизе и Аттестации Руководств (The AGREE Collaboration). О любых изменениях в декларациях интересов, возникавших в период написания текста, было необходимо проинформировать БОК с последующим внесением соответствующих дополнений. После получения одобрений текст утверждался всеми входящими в Рабочую группу экспертами. Окончательный документ утверждался Экспертной комиссией ЕАТ для одновременной публикации в журнале ЕАТ, «Кардиология в Белоруссии». Авторский коллектив планирует регулярное обновление данных рекомендаций.

¹ http://www.scardio.ru/rekomendacii/rekomendacii_rko/polozhenie_o_nacionalnyh_klinicheskikh_rekomendaciyah

Таблица 1.1 - Классы рекомендаций

Классы рекомендаций	Определение	Предлагаемая формулировка
Класуворосс I	Данные и/или всеобщее согласие, что конкретный метод лечения или процедура полезны, эффективны, имеют преимущества.	Рекомендуется / показан
Класс II	Противоречивые данные и/или расхождение мнений о пользе/эффективности конкретного метода лечения или процедуры.	
Класс IIa	Большинство данных/мнений говорит о пользе/эффективности.	Целесообразно применять
Класс IIb	Данные/мнения не столь убедительно говорят о пользе/эффективности.	Можно применять
Класс III	Данные и/или всеобщее согласие, что конкретный метод лечения или процедура не являются полезной или эффективной, а в некоторых случаях могут приносить вред.	Не рекомендуется

Таблица 1.2 - Уровни доказательности

Уровень доказательности А	Данные многочисленных рандомизированных клинических исследований или мета-анализов.
Уровень доказательности В	Данные одного рандомизированного клинического исследования или крупных нерандомизированных исследований.
Уровень доказательности С	Согласованное мнение экспертов и/или небольшие исследования, ретроспективные исследования, регистры.

2. Введение

На протяжении последних двух десятилетий проблема наследуемых нарушений соединительной ткани (ННСТ) активно разрабатывается клиническими и научными школами постсоветского пространства с лидирующими позициями российских ученых.

Об актуальности данного направления клинической медицины свидетельствуют вышедшие в свет российские (2009, 2012, 2016 гг.) и белорусские (2014г.) национальные рекомендации, в которых приведены общие принципы диагностики и лечения наследственных нарушений (дисплазий) соединительной ткани.

В 2014 - 2015 г. вышли рекомендации Европейского общества кардиологов по диагностике и лечению заболеваний аорты (включая раздел по наследственным аортопатиям) [1], а также целый ряд обновленных руководств по ведению пациентов с клапанными заболеваниями сердца, подтверждающие высокий риск сердечно-сосудистых осложнений.

В целом, несмотря на широкий спектр полиорганных и полисистемных клинических проявлений, именно патология аорты определяет трудоспособность и жизненный прогноз у пациентов с ННСТ. Поэтому обобщение имеющихся данных представляется важной и актуальной задачей, в том числе с позиций профилактической медицины.

В документе перечислены основные пробелы в доказательствах и имеющихся данных с целью очертить основные направления для дальнейших исследований.

3. Определения и терминология

Наследуемые (наследственные) нарушения соединительной ткани (ННСТ) – гетерогенная группа заболеваний, обусловленных генетическими дефектами синтеза и / или распада белков внеклеточного матрикса либо нарушениями морфогенеза соединительной ткани (СТ). В настоящее время описано более 250 синдромов ННСТ [2].

Выделяют *синдромные моногенные формы* с согласованными критериями и *несиндромные формы мультифакториальной природы*² (рис. 1).

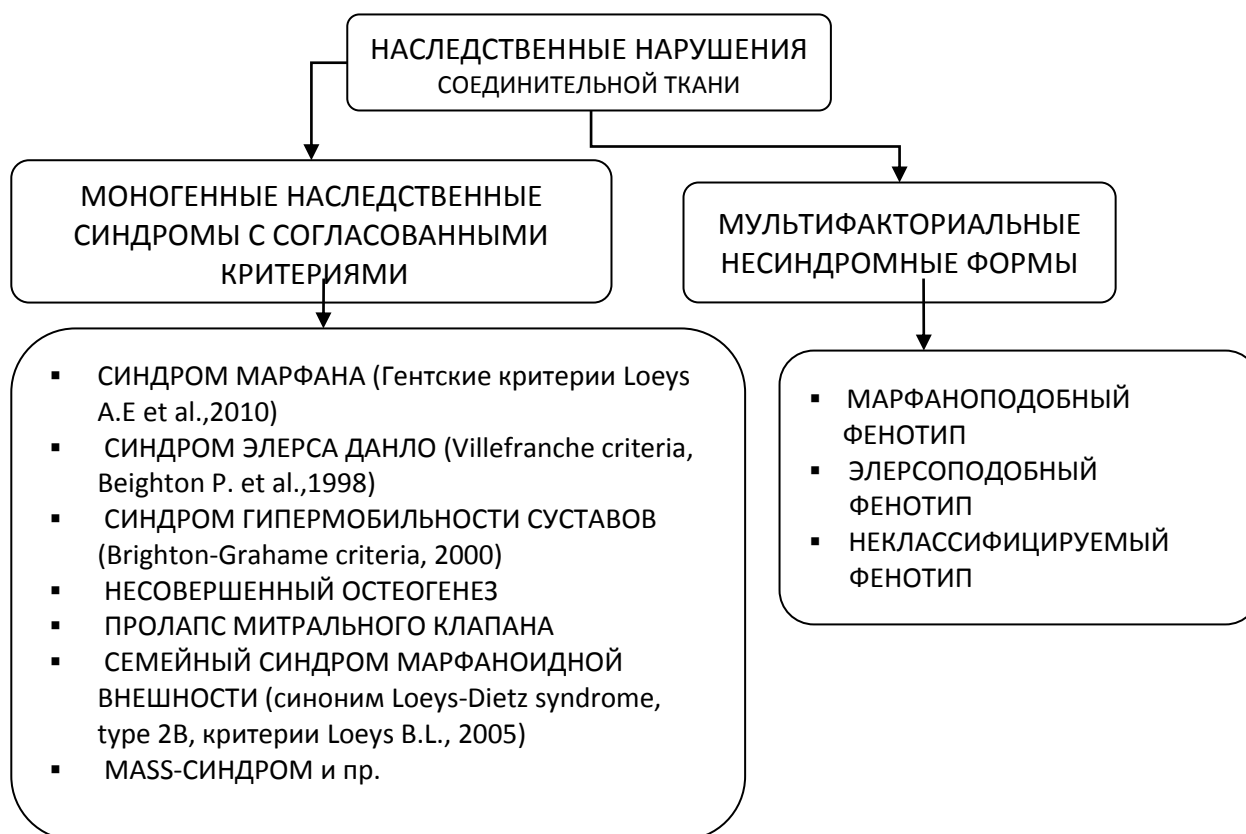


Рисунок 1 – Современные представления о структуре наследуемых нарушений соединительной ткани.

² *Синоним: «Дисплазия соединительной ткани» (ДСТ)*, под которой сегодня может скрываться значительное количество генетически неоднородных моногенных ННСТ, обусловленных «мягкими» мутациями, протекающих со стертой клинической картиной либо еще не диагностированные формы.

Моногенные наследуемые синдромы - синдромы с известными согласованными диагностическими критериями, большинство из которых имеет молекулярно-генетическое подтверждение и часто обусловлено первичными мутациями генов.

Дисплазия, или многофакторные нарушения соединительной ткани – гетерогенная группа заболеваний, обусловленных вовлечением в патогенез общих ферментных систем и различных структурных белков внеклеточного матрикса СТ, полигенной многофакторной природы, объединенная в фенотипы на основе общности внешних и/или висцеральных признаков.

Помимо традиционно сложившихся подходов с выделением трех классических фенотипов (марфаноподобный, элерсоподобный и неклассифицируемый) (рис.1.1), *рассматриваются марфаноидная внешность, доброкачественная гипермобильность суставов и пограничный пролапс (прогиб) митрального клапана.*

Аневризма аорты – расширение ее на 50 % по сравнению с нормой, которая определяется, исходя из возраста, площади поверхности тела, метода исследования и измеряемого участка аорты.

Корень аорты (КА) - внутрисердечная структура с особой морфологией, которая принимает участие в формировании фиброзного каркаса сердца и является продолжением выносящего тракта левого желудочка.

Тубулярная часть восходящей аорты – часть восходящей аорты от синотубулярного гребня до дуги аорты

Дуга аорты – часть восходящей аорты от устья брахиоцефального ствола до подключичной артерии.

Острый аортальный синдром (ОАС) (острые синдромы грудной аорты) - определяется как внезапно возникшие ситуации с похожими клиническими характеристиками, с поражением аорты. В его основе могут лежать интрамуральные гематомы (ИМГ), пенетрирующая аортальная язва (ПАЯ) или разделение слоев стенки аорты, приводящей к рассечению аорты (РА) или разрыву грудной аорты.

Расслоение аорты (син. Диссекция) - определяется как разрушение среднего слоя стенки аорты, спровоцированного внутрисстеночным попаданием крови, с результирующим разделением слоев стенки аорты и последующим формированием истинного или ложного просвета, с или без сообщения между ними.

Расслоение Stanford тип А (восходящее рассечение – Стэнфордский тип А, тип I-II по DeBakey) – диссекция, вовлекающая восходящую аорту

между аортальным клапаном и брахиоцефальным стволом (восходящее рассечение - Стэнфордский тип А)

Расслоение Stanford тип В (нисходящее рассечение - Стэнфордский тип В, тип III по DeBakey) – диссекция в нисходящей грудной аорте (не затрагивающая восходящую аорту), расположенная дистальнее отхождения левой подключичной артерии (нисходящее рассечение - Стэнфордский тип В).

Острое, подострое и хроническое расслоение аорты – состояние течения болезни <14 дней, 14 – 90 дней и > 90 дней соответственно.

Синдромные аневризмы и расслоения грудной аорты (сАРГА) – аневризмы, имеющие генетическую предрасположенность и выступающие как часть генетического синдрома (например, при синдроме Марфана (СМ), Луиса-Дитца (ЛДС), Элерса-Данло (ЭДС) сосудистого типа и др.) или плеiotропного проявления при других классифицированных заболеваниях моногенной природы. Отмечается преимущественное вовлечение восходящего сегмента грудного отдела аорты у лиц молодого возраста на фоне множественных аномалий строения и нарушения функции других органов и систем, на основе которых сформированы их диагностические критерии.

Семейные (несиндромные) аневризмы и расслоения грудной аорты (нсАРГА) / Familial Thoracic Aortic Aneurysms and Dissections, fTAAD - клинически и генетически гетерогенная группа заболеваний с аутосомно-доминантным (АД) - типом наследования, общей характеристикой которых является системная патология соединительной ткани, предрасполагающая к ограниченному поражению грудной аорты. Диагностируются на основании положительного семейного анамнеза АРГА более чем у одного члена семьи в отсутствие клинических синдромных признаков известных дифференцированных ННСТ [3].

Спорадические семейные формы АРГА (спАРГА) – изолированные АРГА в отсутствие синдромных признаков классических ННСТ при единичных случаях аневризмы в семье.

3.1. Проблемные и актуальные вопросы

Расширение области применения медицинской генетики в области кардиологии обозначило проблему раннего формирования пограничного расширения, аневризмы и/или расслоения грудной аорты (АРГА), имеющие отличительные особенности от других форм аортопатий.

Изначально искусственное разделение аорты на грудной и брюшной отделы сохраняло рациональное звено с традиционной клинической тактикой их ведения кардио- и ангиохирургами соответственно. Впоследствии, в европейских рекомендациях 2014 года подчеркивается ценность комплексного подхода к изучению аорты как целостного органа [1], однако сами авторы рекомендаций утверждают, что дихотомическое выделение изолированной патологии грудного отдела аорты в ряде случаев сохраняет целесообразность, как с академической, так и с практической точки зрения. Во-первых, изолированный фокус взглядов на грудной аорте является следствием облигатного риска раннего формирования АРГА при определенных синдромных формах ННСТ. Как результат, наличие АРГА ложится в основу опорного диагностического критерия ряда генетических синдромов – синдрома Марфана (СМ), Луиса-Дитца (ЛДС), MASS-фенотипа (акроним: Mitral valve, Myopia, Aorta, Skeleton, Skin) и других марфаноподобных (“Mafan-like”, “overlap”) состояний. Последние в настоящее время рассматриваются как «синдромные» формы АРГА. Во-вторых, относительно недавно стали выделять вторую большую категорию АГА, при которых аорта поражается изолированно, не имея четко обозначенных клинических характеристик. Это «несиндромные» или «семейные» формы АРГА (*Familial Thoracic Aortic Aneurysms and Dissections, fTAAD*), которые требуют специфических знаний по тактике ведения, проведения сложной дифференциальной диагностики. Особенно трудны для диагностики единичные случаи выявления аневризмы в семье – при т.н. «изолированных» аневризмах. Указанные генетические АРГА зачастую могут проявляться изолированно, и, что особенно важно, на фоне «немого» течения в отсутствие распознаваемых этиологических, клинико-фенотипических и генетических факторов риска.

По современным представлениям, в каждом $\frac{1}{4}$ случае развитие АРГА – это результат генетической предрасположенности [4,5,6], близкий к абсолютному показателю у лиц молодого возраста.

Вместе с тем, на практике врач ориентирован на выявление традиционных факторов риска атеросклеротического поражения аорты, при этом зачастую упуская или, что бывает чаще, недооценивая этиологическую принадлежность аневризмы к наследственным формам.

Упущение генетического компонента приводит к несвоевременной диагностике начального проявления аневризмы – дилатации, которая начинается при значительно меньших размерах аорты, чем в популяции.

При «наследственных аортопатиях», не существует безопасного размера аорты. Расслоение или разрыв могут происходить уже при диаметре 40-45 мм, что гораздо меньше предельно допустимых размеров аорты - 55 мм и более, по достижении которых обычно принято приглашать для консультации кардиохирургов [7].

Крайне актуальна ситуация риска расслоения (диссекции) аорты без формирования первичной аневризмы при определенных мутациях в гладкомышечных клетках аорты [8]. Помимо угрозы АРГА, у пациентов, к примеру, с мутациями АСТА2, повышен риск других ранних кардиоваскулярных событий на фоне заболеваний сосудов в цереброваскулярной системе (ранние ишемические инсульты, болезнь «моямая», аневризмы сосудов головного мозга), раннее поражение коронарных артерий [9].

Наряду с поражением коронарных и периферических артерий, заболевания аорты вносят вклад в широкий спектр сосудистой патологии, включающий не только хронические аневризмы аорты, но и разнообразные формы острого аортального синдрома (ОАС). Учитывая многоплановость и отдельное направление по изучению сосудистых катастроф, в данных рекомендациях рассматриваются только их клинические характеристики без детализации тактики визуализации и ведения.

В последние десятилетия отмечается увеличение смертности от АРГА в молодых возрастных группах до 45 лет, особенно среди мужчин. По современным данным сердечно-сосудистый риск расслоения и разрыва аорты при СМ и близких ему состояний составляет 1–2 % от всех смертельных исходов в промышленно развитых странах, являясь причиной смерти в 50 тыс. случаев в год [10].

Широкая распространенность (> 40%) ННСТ среди населения отягощает течение сердечно-сосудистой патологии и ухудшает кардиоваскулярный прогноз [11]. Поэтому проблема профилактики кардиоваскулярной патологии у пациентов с различными формами АРГА, ассоциированными с ННСТ, стоит особенно остро. Кроме того, АГА, все чаще являются случайными находками, в связи с чем в Европе прогрессивно распространяются программы первичного скрининга и профилактических мероприятий, которые играют важную роль в предотвращении последующих осложнений.

Публикация 2001 года Рабочей группы Европейского общества кардиологов (ESC) по расслоению аорты (РА) стала одной из первых документов в мире, касавшимся заболеваний аорты, и была одобрена

Американской Кардиологической Коллегией (ACC) [12]. Начиная с того времени произошло существенное улучшение методов визуализации аорты, особенно вследствие развития мультиспиральной компьютерной томографии (МСКТ) и магнитно-резонансной томографии (МРТ). Рост объема информации о новых эндоваскулярных и хирургических подходах наблюдается большей частью в течение последних 10 лет [13]. Опубликованы данные множества регистров, включая Международный Регистр острого РА (International Registry of Aortic Dissection — IRAD) [14] и Германского Регистра острого РА типа А (German Registry for Acute Aortic Dissection Type A — GERAADA) [15], экспертные соглашения [16, 17], включая последние рекомендации по диагностике и ведению пациентов с заболеваниями грудной аорты, выпущенные рядом американских [13, 18] и европейских [1] обществ, а также общемировые и локальные популяционные исследования и статьи [19, 20, 21, 22]. В вышеперечисленных документах акцент сделан на быстрые и эффективные стратегии диагностики и лечения аневризм аорты, включая медикаментозные, эндоваскулярные и хирургические подходы, которые часто комбинируются. Дополнительно, обсуждаются аневризмы и РА при врожденных аномалиях и генетических заболеваниях аорты.

Пристальное внимание медицинской общественности к наследственным аортопатиям существенно возросло только в последние годы, в связи с расширением возможностей молекулярно-генетического скрининга. В 2013 году в Монтальчино (Италия) совместно с Канадской ассоциацией синдрома Марфана рассматривается новая классификация наследственных синдромных и несиндромных АГА.

В результате создания в Европе регистра пациентов с СМ, АГА, организации их наблюдения, своевременной диагностики и лечению осложнений, удалось достичь увеличения средней продолжительности жизни пациентов с грудными аневризмами до среднестатистических. *В Республике Беларусь и Российской Федерации базы данных с синдромными ННСТ, в том числе пациентов с СМ отсутствуют.*

Наряду с широким внедрением в терапевтическую тактику лечения АГА β -адреноблокаторов, практический врач редко нацелен на применение ингибиторов ренин-ангиотензин-альдостероновой системы (РААС), в частности, сартанов. Рассматривается возможная польза от дополнительного назначения *лозартана* - антагониста рецепторов I типа ангиотензина II (АРА), которые вовлечены в общие пути трансдукции внеклеточных сигналов от таких лигандов, как ангиотензина II – медиатора прогрессирования аневризмы аорты и трансформирующего фактор роста- β (TGF β), что предопределяет новые потенциальные терапевтические молекулярные мишени при наследственных аортопатиях [23, 24 , 25].

До настоящего времени не решен вопрос об отношении к расширению восходящего отдела аорты с двустворчатым (бicuspidальным) аортальным клапаном (ДАК). Многими кардиологами, врачами функциональной диагностики ДАК расценивается как изолированный порок сердца. Как следствие – на практике отсутствует определенная настороженность в отношении вероятного расширения грудной аорты у пациентов с ДАК.

В настоящее время принято рассматривать ассоциированное расширение восходящей аорты с ДАК как отдельное заболевание, имеющее генетическую детерминированность и свой отличный прогноз. Не случайно критерии, рекомендуемые в настоящее время к применению для определения показаний к хирургическому лечению данной категории пациентов, более жесткие, чем при аневризмах восходящей аорты с трехстворчатым АоК. Проблема ассоциированного с ДАК расширения аорты рассмотрена с различных точек зрения европейского и американского руководств с вынесением обобщенных ключевых положений, направленных на улучшение оказания помощи данной категории пациентов с позиции кардиолога и кардиохирурга.

Опыт ведения пациентов наследственными аортопатиями доказывает возможность достижения значительных положительных результатов при адекватной курации рассматриваемой категории пациентов. Учитывая, что в клинической практике вышеуказанные терапевтические стратегии чаще недооцениваются, своевременная постановка диагноза (выявление наследственных сАРГА и нсАРГА), уточнение факторов риска, адекватное терапевтическое и своевременное хирургическое лечение дают шанс пациентам с высоким риском АРГА на улучшение жизненного прогноза [26,27,28]. Достижение указанных целей возможно при доведении знаний о наследственных формах АРГА до широкого круга врачей.

3.2. Основные литературные источники

Для написания руководства использовались следующие основные публикации:

1. Руководство по диагностике и лечению заболеваний аорты Европейского общества кардиологов 2014 года [1].
2. Руководство по ведению пациентов с клапанными заболеваниями сердца Американского коллегии кардиологии и Американской ассоциации сердца 2014 года [13].
3. Руководство по лечению клапанных заболеваний сердца Европейского общества кардиологов / Европейской ассоциации кардиоторакальной хирургии 2012 года [29].
4. Рекомендации по эхокардиографической оценке структур сердца у взрослых: обновленная информация Американского общества по эхокардиографии и Европейской ассоциации сердечно-сосудистой визуализации 2015 года [30].

5. Руководство по сердечному УЗИ при выполнении контрастной эхокардиографии: сфокусированное на обновлении Американского общества по эхокардиографии 2014 года [31].
6. Руководство по диагностике и лечению больных с заболеваниями грудной аорты 2010 года [18].
7. Международные рекомендации диагностики синдрома Марфана – Гентские критерии (в ревизии 2010 года) [32].
8. Берлинская нозология наследственных нарушений соединительной ткани 1988 года (*Beighton P. et al., 1988*).
9. Международные рекомендации диагностики синдрома Элерса-Данло – Вилльфаншские критерии 1998 года [33].
10. Международные рекомендации диагностики синдрома гипермобильности суставов – Брайтонские критерии 1998 года в последующей их ревизией R. Graham 2000 года [34].
11. Наследственные нарушения соединительной ткани в кардиологии. Диагностика и лечение. Российские рекомендации (I пересмотр) 2012 года. *Разработаны комитетом экспертов секции «Дисплазии соединительной ткани сердца» ФГБУ ФЦСКЭ им. академика В.А. Алмазова при Российском кардиологическом обществе* [11].
12. Национальные рекомендации российского научного медицинского общества терапевтов по диагностике, лечению и реабилитации пациентов с дисплазиями соединительной ткани 2016 года. *Разработаны группой специалистов секции «Дисплазия соединительной ткани» РНМОТ* [35].
13. Российские рекомендации «Наследственные и мультифакториальные нарушения соединительной ткани у детей. Алгоритмы диагностики. Тактика ведения (Часть 1, Проект 2014 года) [36]. «Полиорганные нарушения при дисплазиях соединительной ткани. Алгоритмы диагностики и стандарты ведения». Проект российских рекомендаций (Часть 2, Проект 2015 года). *Разработаны комитетом экспертов педиатрической группы «Дисплазия соединительной ткани» при Российском научном обществе терапевтов.*
14. Белорусские национальные клинические рекомендации «Диагностика и лечение наследственных и мультифакториальных нарушений соединительной ткани» 2015 года. *Разработаны комитетом экспертов при Белорусском научном обществе кардиологов* [37].
15. Земцовский Э.В. и соавт. Цикл работ по наследственным нарушениям соединительной ткани [38].
16. Мартынов А.И., Яковлев В.М., Нечаева Г.И. и соавт. Цикл работ по дисплазии соединительной ткани [39, 40].
17. Руководство для врачей по дисплазии соединительной ткани 2012 года / Кадурина Т.И., Горбунова В.Н. [2].
18. Национальное руководство по наследственным болезням 2012 года / под ред. Н.П. Бочкова [41].
19. Болезни клапанов сердца, монография 2012 года / Г.И. Сторожаков, Г.Е. Гендлин, О.А. Миллер [42].

4. Пограничное расширение, дилатация, аневризма и расслоение грудного отдела аорты

4.1. Эпидемиология

Эпидемиологические данные о наследственных аортопатиях немногочисленны и неоднородны. Как результат генетической предрасположенности могут составлять 20-25% от всех случаев, из них < 5% синдромных АРГА [5, 4, 6, 43, 44]. Гендерные и этнические различия по рассечению и разрыву аорты для генетических форм АРГА не установлены.

Заболеваемость АГА приблизительно составляет 10,4 на 100 000 чел. / год [45], истинные цифры которой могут быть выше, т.к. острая аортальная диссекция может быть замаскированной острым инфарктом миокарда [46]. Ежегодное число вновь выявленных АГА составляет приблизительно 3,2 – 5,3 случаев на 100 000 населения, с преобладанием локализации в восходящем отделе и дуге аорты – до 67% [47].

Заболевания аорты входят во второй десяток в списке ведущих 113 причин смертельных исходов [48]. В обзоре Global Burden Disease за период с 1990 по 2010 гг. отмечен рост смертности от аневризмы и расслоения аорты с 2,49 до 2,78 случаев на 100 000 чел. / год, особенно среди мужчин [1]. В целом, аневризмы брюшного и грудного отделов аорты являются причиной смерти от 1% до 2% всего населения [49].

Актуальных данных по эпидемиологии рассечений торакальной аорты (РА) ограничено и оценивается в 6 случаев на 100 000 чел. / год. Заболеваемость и смертность от РА выше среди мужчин [50].

КЛЮЧЕВЫЕ ПОЛОЖЕНИЯ

- Удельный вес генетически обусловленных АРГА составляет 20-25%, что предполагает более высокую распространённость, чем принято считать на практике.

4.2. Нормальная анатомия и морфология корня и восходящего отдела аорты

Корень аорты (КА) берёт начало в области «виртуального» кольца (при ЭхоКГ исследовании называется фиброзным кольцом аортального клапана (ФК АоК)) и является своеобразным мостом между левым желудочком (ЛЖ) и восходящей аортой (рис. 3.1) [51]. Анатомические части КА включают: ФК АоК, створки аортального клапана, синусы Вальсальвы, треугольные пространства (межстворчатые треугольники) Генле, синотубулярное соединение или гребень (СТГ) и имеют морфологические отличия как от тубулярной части аорты, так и друг от друга.

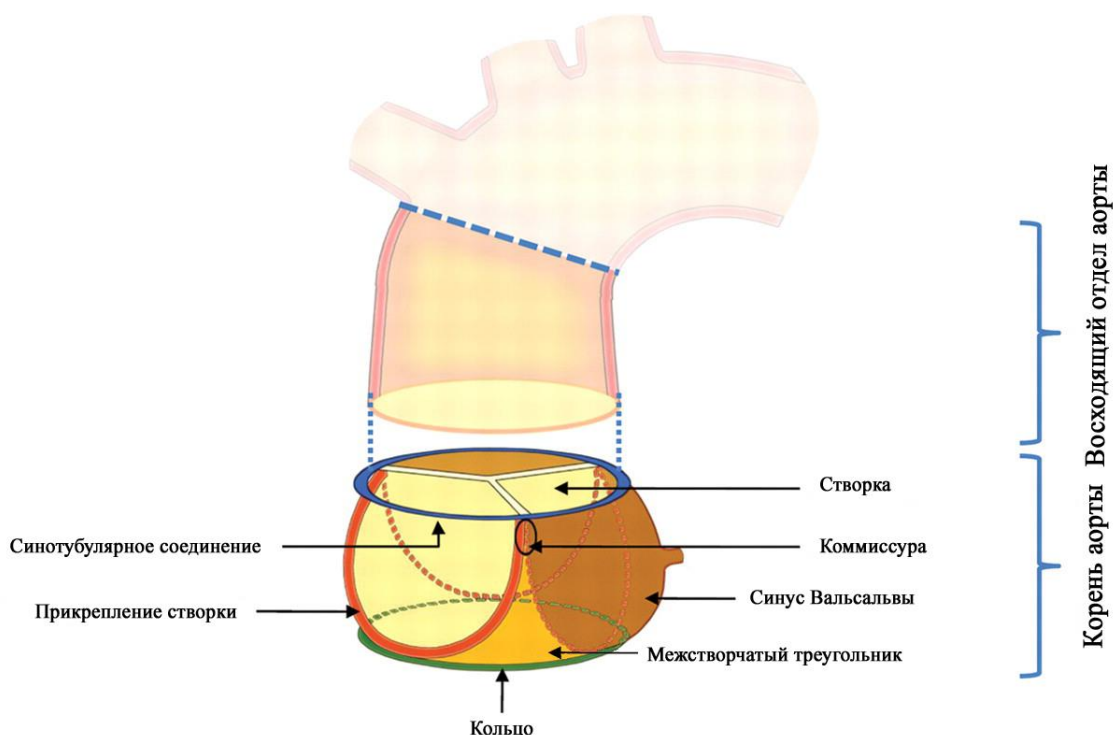


Рисунок 3.1 - Аортальный клапан: три створки; корень аорты – все компоненты: синусы Вальсальвы, синотубулярное соединение, фиброзное кольцо, прикрепление створок, створки, межстворчатые треугольники

У здоровых взрослых лиц диаметр корня аорты обычно не превышает 40 мм и зависит от группы факторов, включающих в себя пол, возраст, площадь поверхности тела, артериальное давление [52, 53, 54, 55, 56, 57]. При сравнении различных отделов аорты наблюдается прогрессивное / постепенное конусообразное уменьшение её диаметра от синусов Вальсальвы (самая широкая часть) к бифуркации.

Гистология стенки аорты. Гистологически стенка аорты состоит из трех слоев: интимы, туники меди и адвентиции.

Интима выстлана сплошным слоем эндотелиальных клеток. В отсутствие формальной внутренней эластической мембраны, отростки этих клеток соединяют интиму со средней оболочкой. Средняя оболочка (*медия*) – самый прочный компонент аортальной стенки, структурными компонентами которой являются эластические и коллагеновые волокна (составляют 20-30% соответственно от общего объема стенки аорты). Другие составляющие меди – гладкомышечные клетки (ГМК) (5%) и микрофибриллы. ГМК являются источником всех составляющих меди и функционально взаимосвязаны с эластическими пластинами, играя роль круговых мышц. Главные компоненты микрофибрилл – гликопротеин и фибриллин, образующий сеть отдельных волокон, окружающих аморфный эластин. Эластические пластины представляют собой концентрически расположенные фенестрированные мембраны (ламеллы), удерживаемые вместе межламеллярными

соединительными волокнами и окруженные сетью тонких коллагеновых волокон. Согласно концепции «ламеллярной единицы», средняя оболочка аорты состоит из двух параллельных эластических пластин, соединяющих их эластических волокон, ГМК, а также коллагеновых волокон I и III типов и протеогликанов, заполняющих пространство между пластинами.

Самые наружные эластические ламеллярные пластинки отделяют медию аорты от тонкого *адвентициального слоя*, который состоит из рыхлой соединительной ткани с небольшим количеством эластических волокон, мышечных клеток и макрофагов. В адвентиции берет начало сеть сосудов – *vasa vasorum*, пронизывающие наружную треть меди. Расслоение развивается в месте разветвления *vasa vasorum* между наружным и средним слоями.

Тубулярная часть восходящего отдела аорты, относится к артериям эластического типа.

КЛЮЧЕВЫЕ ПОЛОЖЕНИЯ

▪ *Корень аорты – собирательный термин, наиболее полно отражающий морфофункциональные особенности дистального сегмента выходного тракта ЛЖ, АК и проксимального сегмента восходящего отдела аорты. Данная структура является запирающим элементом выходного тракта ЛЖ и рассматривается как единый анатомо-функциональный комплекс.*

4.3. Этиология, факторы риска

Выделяют факторы риска *классические* и связанные с *наследственным компонентом* заболевания.

Классические: артериальная гипертензия, атеросклероз, травмы аорты, воспалительные заболевания, беременность. Дополнительно рассматривают ранее существующие заболевания аорты или АоК, перенесенные операции на сердце, курение, тупые травмы грудной клетки и использование наркотических препаратов (например, употребление кокаина и амфетаминов).

Наследственные:

– наличие наследственной предрасположенности (семейный анамнез заболеваний аорты);

– сопутствующие ННСТ;

– сопутствующие врожденные пороки / структурные аномалии сердечно-сосудистой системы (ДАК, открытый аортальный проток в анамнезе, АМПП, множественная артериальная извитость, ПМК и пр.);

– раннее начало заболевания коронарных и цереброваскулярных артерий;

АГА, в отличие от АБА, реже показывают облигатные ассоциации с классическими сердечно-сосудистыми факторами риска. У лиц молодого возраста при отсутствии классических этиологических факторов риска АГА, в первую очередь должен рассматриваться наследственный компонент заболевания. Соответственно подтверждаются и/или исключаются две

категории АРГА – *синдромные* (связанные с аномалиями других органов и систем) и *семейные или несиндромные* (с ограниченным поражением грудного отдела аорты) (см. раздел 3.)

Синдромные формы АРГА (сАРГА). В основе сАРГА лежат, как правило, моногенные дефекты белков ВКМ, наследуемые преимущественно по АД-типу и, реже, АР-типу наследования. Считается, что генетический паттерн сАРГА предполагает АД-тип наследования в 38%, Х-связанный - 23%, рецессивный – 27%, другие – в 11,5% случаев. Большинство лиц с сАРГА имеют больных родителей, дети которых имеют 50% шанс унаследовать генетическую предрасположенность.

Формирование сАРГА при моногенных ННСТ сопряжено с мутацией генов внеклеточных белков ВКМ (коллагены различных типов, фибриллин, тенаскин и пр.), трансмембранных протеинов (рецепторов ростовых факторов, матричных металлопротеиназ (ММП) и пр.), внутриклеточных (цитоплазматических) белков (Smad-белки, филамин и пр.).

В таблице 4.1 приводятся примеры основных генетических синдромов / ННСТ, при которых АРГА является опорным диагностическим критерием и/или напротив, облигатным ассоциированным проявлением.

Таблица 4.1 - Основные ННСТ, проявляющиеся формированием синдромных АРГА (гены и локусы, мутации, которые их вызывают)

Заболевание	Тип наследования	Гены (экзоны)	Белки (специфические домены)	Хромосомный локус *	Фенотип ОМIM
Внеклеточные белки					
Синдром Марфана	АД	FBN 1, COL1A2	фибриллин-1; α2 цепи коллагена I типа	15q21.1	154700
Синдром атрофии (вялой) кожи / Cutis laxa, тип 1B	АР	EFEMP2	фибулин-4	11q13.1	614437
Синдром Элерс-Данло, IV тип	АД	COL3A1	α1 цепи коллагена III типа	2q32.2	130050
Трансмембранные протеины					
ЛДС, тип 1А (болезнь Ферлонга)	АД	TGFBR1	TGFβ-R 1 (TGF-β рецептор типа 1)	9q22	609192
ЛДС, тип 2А	АД	TGFBR1	TGFβ-R 1	9q22	608967
Синдром Луиса-Дитца, тип 1В	АД	TGFBR2	TGFβ-R 2	3p22	610168
ЛДС, тип 2В [#]	АД	TGFBR2	TGFβ-R 2	3p22	610380
ЛДС, тип 4	АД	TGFB2	TGFβ2	1q41	614816
ЛДС, тип 5	АД	TGFB3	TGFβ3	14q24.3	615582
Синдром артериальной извилистости	АР	SLC2A10	ко-транспортер глюкозы, тип 10	20q13.12	208050
Поликистоз почек	АД	PKD2	полицистин-2	4q21	173900
Внутриклеточные (цитоплазматические) белки					
ЛДС с остеоартритом, тип 3 ^δ	АД	SMAD3	MADG	15q22.33	613795

ЛДС с болезнью митрального клапана [£]	АД	SMAD4	MADG	18q21.2	175050 -
Комбинированные кардиологические и неврологические нарушения [†]	АД	FLNA	Филамин-А	†	†

Примечание: * - информация в таблицах молекулярной генетики и OMIM может отличаться в других GeneReview с содержанием более актуальной информации; # - **Раньше был известен как 2-й тип СМ**; ^δ - синдром аневризм-остеоартрита, ассоциированный со SMAD3; [£] - частный вариант течения ювенального полипоза / синдрома наследственный геморрагической телеангиэктазии (см. по тексту); [†] - спектр клинических проявлений настолько разнообразен, что затрудняет разграничение конкретных причинно-следственных связей и включает: перивентрикулярную узловую гетеротопию, X-сцепленную миксоматозную клапанную дистрофию, нейронную псевдообструкцию кишечника, терминальную костную дисплазию, синдромные АРГА. *Сокращения:* АД – аутосомно-доминантный; АР - аутосомно-рецессивный; ЛДС – синдром Луиса-Дитца; [COL3A1](#) – Collagen Type III, Alpha 1 (коллаген тип III типа, альфа 1; [EFEMP2](#) – ген [EGF](#) (эпидермального фактора роста) - содержащий фибулино-подобный экстрацеллюлярный матриксный белок 2; [FLNA](#) – ген, кодирующий актив-связывающий белок филамин (filamin A); [PKD 2](#) – ген, кодирующий белок полицистин-2 (polycystin) - представитель семейства [TRP1](#) (transient receptor potential) ионных каналов; [MADG](#) (mothers against decapentaplegic homolog 3) - белок предшественник против 3 гомолога Decapentaplegic; [SLC2A10](#) – ген, кодирующий солютабельный семейный белок переносчика глюкозы, тип 10; [SMADs](#) – внутриклеточные белки, служащие для трансдукции внеклеточных сигналов от лигандов в ядро, где они активируют транскрипцию гена (канонический каскад Smad белков); [TGFB](#) – трансформирующий ростовой фактор-β.

Семейные (несиндромные) формы АРГА (нсАРГА) диагностируются в отсутствие клинических признаков классических синдромных ННСТ, т.е. в отсутствие известных генетических синдромов (СМ, ЛДС, ЭДС сосудистого типа и др.) [3] с подтвержденным заболеванием I степени родства и доказательством АД-типа наследования [44]. *При единичных случаях аневризмы в семье, семейные формы АРГА расцениваются как **спорадические**.* Соотнесение последней категории к нсАРГА обусловлено их ограниченными проявлениями в аорте.

Семейная связь с поражением аорты у родственников первой линии встречается с частотой до 19 %.

Частыми и легко распознаваемыми факторами риска при нсАРГА, являются *ассоциированные сердечно-сосудистые поражения:*

- *двустворчатый (бикуспидальный) аортальный клапан (ДАК),*
- *открытый артериальный проток (ОАП),*
- *ранние окклюзивные цереброваскулярные заболевания.*

Мутации в генах, отвечающие за компартмент ВКМ и ответственные за развитие сАРГА (FBN1, TGFBR1 и TGFBR2 и др.), редко встречаются при семейных и спорадических формах АРГА [58, 59]. Этиологическим моментом нсАРГА преимущественно являются мутации в генах, ответственных за *компоненты сократительного аппарата сосудистых ГМК аорты*. нсАРГА занимают значительный удельный вес и еще недавно рассматривались как проблема дегенеративных (атеросклеротических) форм АРГА.

В рубрику нсАРГА с известной молекулярной основой включают 7 заболеваний и, соответственно, 7 ответственных (целевых) 7 генов.

Дополнительно описываются два неоднородных локуса на других хромосомах 5q13-14 (ААТ2) и 11q23.3-24 (ААТ1), однако их целевые гены не установлены [60, 61, 62] (табл. 4.2).

Таблица 4.2 - Гены и локусы, связанные с семейными расслоениями и аневризмами грудной аорты (несиндромные формы АГА с известной молекулярной основой), классификация и тип наследования

Обозначение гена (альтернативные названия; символы) ОММ	Доля fТААD, отнесенная к мутациям в данном гене	Хромосомный локус *	Фенотип ОММ	Белок	Тип наследования
Неизвестный (ААТ1, FAA1) # 607086	НД	11q23.3-24	# 607086	НД	АД
Неизвестный (ААТ2, FAA2) # 607087	НД	5q13-14	# 607087	НД	АД
TGFBR2 (ААТ3, MFS2, LDS2B) # 190182	~ 3-4% 5-9 %	3p24.1	# 610168	TGFBR-2 (TGF-бета-рецептор типа 2)	АД
МУН 11 (ААТ4, FAA4 + PDA) # 160745	~ 1-2 %	16p13.11	# 132900	β-МНС - миозин ГМК	АД
TGFBR1 (ААТ5, ALK5, LDS1A, MSSE) # 190181	~ 1-2 %	9q22.33	# 609192	TGFBR-1	АД
АСТА 2 (ААТ6, ACTSA, MYMY5) # 102620	10 – 14 %	10q23.31	# 611788	α-актин ГМК	АД
MYLK (ААТ7) # 600922	~ 1%	3q21.1	# 613780	MLCK	АД
PRKG1, PRKG 1B, PRKGR 1B (ААТ8) # 176894	НД	10q11.2-q21.1	# 615436	cGKI-alpha	АД
MFAP (ААТ9) # 601103	НД	12p13.31	# 616166	MAGP2	АД

Примечание: * - информация в таблицах молекулярной генетики и ОММ может отличаться в других [GeneReview](#) с содержанием более актуальной информации.

Сокращения: ГМК - гладкомышечные клетки; НД – нет данных; ААТ, aortic aneurysm thoracic – грудные аневризмы аорты; ACTSA (alternative titles / symbols: actin, alpha-2, smooth muscle aorta, ACTA2) - альтернативные названия: актин, альфа-2, гладкомышечные клетки аорты, ACTA2; ALK5, activin receptor-like kinase 5 - активин рецепторсвязывающая киназа; FAA, familial aortic aneurysm – семейные аневризмы аорты; fТААD - familial aortic aneurysm & dissections – семейные аневризмы и расслоения грудной аорты; LDS, Loeys-Dietz syndrome – синдром Луиса-Дитца; MFS2, Marfan syndrome – синдром Марфана 2 типа; MFAP, microfibrillar-associated protein 1 - микрофибрилл-ассоциированный гликопротеин; MLCK (myosin light chain kinase) - киназа, контролирующая контрактильную функцию ГМК легких цепей миозина; MAGP2, microfibril-associated glycoprotein-2 - микрофибрилл-ассоциированный гликопротеин; MSSE, multiple self-healing squamous epithelioma - множественная самовосстанавливающаяся плоскоклеточная эпителиома; MYMY5, Moya-Moya disease – болезнь «моямоя»; PDA, patent ductus arteriosus - открытый артериальный проток; PRKG1, protein kinase, cgmp-dependent, regulatory, type I - кодирующие цГМФ-зависимые регуляторные протеинкиназы, тип I.

Наиболее часто встречаются мутации в гене АСТА2 – 14% и TGFβR2 – в 5-9% [63]; в других генах – не чаще 1-2% случаев.

Семейные нсАРГА демонстрируют АД-путь передачи с большой / вариабельной экспрессивностью (клинической вариативностью), особенно у женщин, и сниженной пенетрантностью (частотой проявления гена в признаках).

Эффекты мутаций в основных генах при нсАРГА идентифицированы следующим образом:

- Мутации в MYH11 (кодирующем тяжелую цепь миозина, образующуюся в ГМК) ассоциированы с АРГА и открытым артериальным протоком [64].
- Мутации в ACTA2 (кодирующем ГМК-специфичный альфа-актин) встречаются у больных с АРГА, имеющих раннее начало ишемической болезни сердца (ИБС), инсультов и болезнь «моямая» [9, 86].
- Мутации в MYLK (кодирующем киназу легкой цепи миозина) приводят к РА с незначительным расширением аорты или без такового [65].
- Мутации в PRKG1 (кодирующем PKG I, цГМФ-зависимую протеинкиназу типа I, которая управляет расслаблением ГМК) проявляются при АГА и острых РА у относительно молодых лиц [66].
- Мутации в MFAP (кодирующем микрофибрилл-ассоциированный гликопротеин 2 - компонент эластин-ассоциированных (фибриллин-содержащих) микрофибрилл ВКМ) проявляются формированием АГА (расслоение развивается редко) со схожими скелетными проявлениями, характерными для СМ [67].
- Мутации в MAT2A (кодирующем каталитическую субъединицу внепеченочной метионинтрансферазы, которая катализирует биосинтез S-аденозилметионина (AdoMet или SAM) из метионина и АТФ [68] – редкий генетический вариант АРГА, встречающийся в семьях с ДАК.
- Мутации в TGFBR1 / TGFBR2 (кодирующем рецепторы трансформирующего фактора роста-бета 1 (TGFB-R1) или 2 (TGFB-R2), ассоциированы с преимущественно ограниченным поражением - аневризмой грудной аорты без классических клинических проявлений ЛДС [69].

В семьях с мутациями в ACTA2, MYH11, TGFBR1, TGFBR2, MYLK и SMAD3 и в семьях с мутациями в локусе AAT2, в первую очередь у женщин. наблюдается снижение пенетрантности. Полная пенетрантность отмечается при мутациях в локусе AAT1.

На сегодняшний день до **20%** среди нсАРГА приходится на мутации в известных генах, что подчеркивает довольно широкий их фенотипический спектр [43].

КЛЮЧЕВЫЕ ПОЛОЖЕНИЯ

- *У лиц молодого возраста с АГА при отсутствии идентификации классических этиологических факторов риска, в первую очередь должен рассматриваться наследственный компонент заболевания с подтверждением*

и/или исключением двух категорий АГА – синдромных и семейных (несиндромных).

▪ В основе инициирующих событий сАРГА лежат, как правило, геномные дефекты, тогда как в основе нсАРГА – молекулярные нарушения, в целом демонстрирующие АД-тип наследования. Вместе с тем, на практике генетическая основа АГА часто остается нераспознанной.

4.4. Патогенез, молекулярно-генетические основы синдромных и несиндромных (семейных) АРГА

Патогенетические механизмы АРГА множественны и сопряжены с мутацией генов, участвующих в сложных процессах сборки и распада компонентов ВКМ (коллагеновых и неколлагеновых белков (фибриллина, фибронектина, тенасцина и пр.), наследственными нарушениями синтеза (дефицитом) ферментов их биосинтеза (матричных металлопротеиназ (ММП) и их ингибиторов, посттрансляционных энзимов коллагенового синтеза), генетическими и молекулярными дефектами белков, участвующими в регуляции морфогенеза СТ (факторы роста, их рецепторы, антагонисты, транскрипционные факторы) [2].

Известные молекулярно-генетические основы нарушений при нсАРГА и сАРГА в целом представляют три основных инициирующих события:

- дефект соединительной ткани (молекул внеклеточного матрикса);
- сниженный TGF-бета сигналинг в тканях («TGFβ-парадокс»);
- нарушения в компонентах сократительного аппарата сосудистых ГМК.

При всем перечисленном многообразии генов, вовлекаемых в вышеперечисленные множественные этиопатогенетические механизмы развития АРГА, будь это нарушения, аномалии (депозиции и пр.) эластических или коллагеновых волокон, и/или коллагеноподобных (фибриллярных) белков, регуляторов морфогенеза СТ и пр., *в настоящее время отмечают четко обозначенную позицию патологической активности молекулы трансформирующего ростового фактора-β (TGFβ), которая приобретает своеобразные черты «многоликости» с широким спектром клинических проявлений [23, 24, 25, 26, 70, 71] и особенно аортальных аневризм [72].*

Пространственная и временная активация трансформирующего ростового фактора-β (TGFβ) – мультипотентного цитокина, играет важную роль в эмбриогенезе, развитии и нормальном гомеостазе соединительной ткани [71, 73]. Являясь модулятором клеточной пролиферации, дифференцировки и апоптоза, TGFβ участвует в иммунной регуляции и индукции матричного синтеза множественных молекул ВКМ (фибронектина, коллагена, протеогликанов и пр.) [74, 75].

Причинно-следственная связь / формирование АРГА с сигнализацией TGF β («TGF β – парадокс») наблюдается:

- при нарушениях внеклеточной трансдукции TGF β -сигналов (избыточная активность TGF β 1, мутации в рецепторах TGF β);

- при нарушениях внутриклеточной трансдукции TGF β -сигналов (нарушения в сигнальных «downstream» путях TGF β) в канонических (классических) и/или неканонических (неклассических) путях.

Мутации в генах, ответственных за нарушения в гладкомышечных элементах цитоскелета аорты, в частности компонентов сократительного аппарата сосудистых ГМК, являются ключевыми механизмами в моделях формирования нсАРГА [25] (см. ниже).

КЛЮЧЕВЫЕ ПОЛОЖЕНИЯ

▪ *Новые молекулярно-генетические аспекты нарушений при несиндромных АГА и синдромных формах АГА обеспечивают комплексное и более полное восприятие иницирующих событий в развитии аневризмы / расслоения аорты с выделением трех ключевых позиций:*

- «дефекта» компонентов ВКМ;

- нарушенного TGF-бета сигналинга;

- нарушений в компонентах сократительного аппарата сосудистых ГМК.

▪ *В молекулярной генетике человека, показавшей причастность разнообразных цитокинов к патогенезу АРГА, заметная роль отводится молекуле TGF β .*

4.5. Патоморфология и модели формирования наследственных аневризм аорты

Общим гистологическим знаменателем формирования АРГА считается дегенеративный процесс в меди. В классической основе выделяют два типа очаговой дегенерации с преимущественным поражением эластического либо мышечного компонентов цитоскелета аорты.

Модели формирования АРГА на примере нарушения эластогенеза. Преимущественная дегенерация эластического скелета средней оболочки аорты преобладает в молодом возрасте до 40 лет и, косвенно, свидетельствуют о наследственной аортопатии. У пожилых пациентов отмечается преимущественная *утрата и дезорганизация ГМК*, редко выступающая в форме “ламинарного некроза”. Однако, при обоих типах повреждения в той или иной степени наблюдаются вторичные изменения, относительно ненормального расположения и пролиферации сосудистых ГМК в первом случае, или повреждение эластического компонента, как результат метаболического дефекта вследствие дегенерации ГМК, во втором случае. Также при обоих типах повреждения *vasa vasorum* расширены и лишены

наружного поддерживающего каркаса, тем самым, приобретая склонность к разрыву. Патогномичный гистологический субстрат РА при наследственных аортопатиях – идиопатический кистозный некроз меди (Гзейля-Эрдхайма) с гистологически доказанной грубой дегенерацией эластических волокон, некрозом мышечных клеток и образованием кистозных пространств, заполненных мукоидным содержимым [76, 77]. Может наблюдаться небольшая воспалительная реакция.

Специфические анатомо-морфологические особенности при определенных наследственных аортопатиях. Моделью нарушения эластогенеза в классическом представлении является синдром Марфана, при котором патология аорты обусловлена аномалией фибриллина I типа – коллагеноподобного структурного белка, который направляет и ориентирует эластин в развивающейся аорте [78]. Гистологически 10–21% РА и 43% расслоений всех сосудов, наблюдаемых при СМ, имеют грубую дегенерацию меди, а признаки кистозного медионекроза занимают более 50% площади стенки аорты. Нарушенные эластические свойства СТ приводят к прогрессированию изменений и жесткости стенок, расширению аорты [79]. В итоге, нарушение гомеостаза в эластических волокнах приводит к развитию высокопенетрантных аневризм КА [80]. Наиболее часто обнаруживается прогрессирующее расширение КА в области синусов Вальсальвы и диссекция аорты локализуется в грудном отделе (восходящее рассечение, Стэнфордский тип А). Учитывая, что миксоматозная дегенерация и/или кистозный некроз средней оболочки затрагивает все отделы, включая стенки брюшной аорты, значительно реже, но аналогичные изменения могут возникать по типу нисходящего рассечения (Стэнфордский тип В) [81].

«Эластин-дефицитные» состояния, не всегда проявляются облигатным формированием фенотипических АРГА. К примеру, при синдроме *cutis laxa*, вызванном мутациями в генах эластина и дефицитом фибулина-5 - решающего медиатора эластогенеза, [82] АГА является крайне редким проявлением и не наблюдается у человека с доминантными и рецессивными формами. Характерна только патологическая извилистость артерий. Напротив, при данном синдроме, но уже вызванным дефицитом фибулина-4 (мутациями в гене EFEMP2), аневризмы сосудов (включая КА) уже проявляются с высокой пенетрантностью [83]. Другой пример, когда при эластической псевдоксантоме, вызванной мутациями в гене AVCC6 в постнатальном периоде возникает эластическая фрагментация волокон в аорте, однако АГА обычно не развивается [84].

Кистозная дегенерация меди отмечается и при нарушении синтеза коллагена, приводя к расширению КА – классическому проявлению СЭД. Схожий процесс наблюдается при КоА и других врожденных заболеваниях, сопровождающих деформацию АоК. Несиндромные формы АРГА (нсАРГА), ассоциированные с ДАК и/или открытым артериальным протоком [5] при

гистологическом исследовании могут проявляться типичным кистозным медионекрозом [85].

Модель формирования АРГА на примере преимущественного нарушения в гладкомышечных клетках.

При семейных АРГА отмечается значительная роль локального беспорядочного увеличения числа сосудистых ГМК с их дезорганизацией (в большей степени, чем эластических волокон). К примеру, мутации в АСТА2 и МҮН11 связаны с наличием медиальной дегенерации, накоплением и дезорганизацией гладких миоцитов, напоминая беспорядочность миоцитов при гипертрофической кардиомиопатии [86].

Вместе с тем, *нарушение в ГМК, рассматривается, как правило, в моделях формирования дегенеративных (атеросклеротических) форм АРГА.* Отмечается преимущественная утрата / дезорганизация ГМК, иногда выступающая в форме “ламинарного некроза”. Этот тип повреждения наблюдается, как правило, у пожилых пациентов и особенно у больных с гипертензией; чаще встречается в дистальных отделах аорты и сопровождается атеросклерозом в отличие от наследственных АРГА. В ходе естественного старения дегенеративные изменения приводят к легкой форме кистозного некроза меди. Иногда в полостях, образовавшихся на месте мышечных элементов, накапливается мукоидный материал. При данном варианте также отмечается утрата нормальной эластической архитектуры меди аорты. Однако, повреждение эластического компонента рассматривается, как результат метаболического дефекта вследствие дегенерации ГМК.

Таким образом, гистологический субстрат кистозного медионекроза и его разновидностей в настоящее время не может рассматриваться как специфический для различных категорий расслоения аорты.

При обоих типах повреждения *vasa vasorum* расширены и лишены наружного поддерживающего каркаса, тем самым, приобретая склонность к разрыву.

В целом, наследственные аортопатии демонстрируют дезорганизацию средней части оболочки и деструктивное матричное ремоделирование с фрагментацией эластина, пролиферацию или потерю сосудистых ГМК и менее выраженный воспалительный компонент (без атероматоза) с накоплением протеогликанов. Вместе с тем, описанные нарушения редко, но могут наблюдаться при дегенеративных формах АРГА.

КЛЮЧЕВЫЕ ПОЛОЖЕНИЯ

▪ *Особенности анатомо-гистологического строения КА и восходящего отдела, изменчивость ее морфологии под влиянием различных генетических аномалий при наследственных заболеваниях, и условия ее функционирования*

под большим давлением определяют ее предрасположенность к диссекции и разрывам.

▪ Обе формы АРГА (дегенеративные и наследственные) демонстрируют кистозный медионекроз, что исключает использование гистологического заключения для верификаций точного диагноза. Причины, по которым при одинаковых степенях дегенерации в одних случаях развивается РА, а в других – нет, остаются неизвестными.

▪ У пациентов, не страдающих известными в настоящее время, либо предполагаемыми ННСТ, дегенерация меди, прежде всего обусловлена «износом» аорты при старении и особенно при артериальной гипертензии. Напротив, у лиц с ННСТ, гистология меди аорты выявляет заметную её дегенерацию уже в молодом возрасте. В первом и втором случае патоморфология не считается высоко патогномичной. Лишь субмикроскопические повреждения, напрямую связанные с нарушениями синтеза, сборки и встраивания эластических либо коллагеновых компонентов средней оболочки аорты, отвечают этому условию.

4.6. Классификация

Генетически обусловленные «аневризматические» болезни аорты классифицируют на три основные группы:

Таблица 4.3 - Синдромные формы АРГА

Синдромные формы АРГА.
1. Синдром Марфана (следствие мутации в гене FBN1).
2. Синдром Луиса – Дитца (ЛДС) (следствие мутации в гене TGFBR1 / TGFBR2).
3. Синдром артериальной извилистости, СИА / arterial tortuosity syndrome, ATS (следствие мутации в гене SLC2A10).
4. Рецессивная форма дерматолита Алибера (cutis laxa) I типа (следствие мутации в гене фибулина – 4, FBLN 4).
5. Синдром аневризм-остеоартрита, ассоциированный со SMAD3 / a SMAD3-related aneurysms-osteoarthritis syndrome.
Семейные расслоения и аневризмы грудной аорты (несиндромные формы)
Спорадические формы АРГА (наблюдаются у молодых лиц, не имеющих семейного анамнеза или особенностей синдромных форм АРГА).

Патогенетическая классификация наследственных заболеваний грудной аорты (генетические аортопатии) (Канадская ассоциация синдрома Марфана, Montalcino Aortic Consortium, 2013).

Подразделяют на обусловленные:

- наличием дефекта (мутаций) генов, ответственных за синтез / распад компонентов ВКМ;
- наличием дефекта (мутаций) генов, вовлечённых в патологическую модуляцию TGF-бета сигнализации;
- наличием дефекта (мутаций) генов, ответственных за компоненты сократительного аппарата сосудистых гладкомышечных клеток (ГМК) аорты.

Классификация АРГА в МКБ X пересмотра:

- I71 (Аневризма и расслоение аорты).
- I71.1 Аневризма грудной части аорты разорванная.
- I71.2 Аневризма грудной части аорты без упоминания о разрыве.

Классификация АРГА (Stanford, USA) (представлена на рис. 3.1) [87].

- Стэнфордский тип А: Расслоение включает восходящую аорту (восходящее рассечение).
- Стэнфордский тип В: Расслоение включает нисходящую аорту дистальнее отхождения левой подключичной артерии (нисходящее рассечение)³.

Классификация АРГА по De Bakey (по распространенности) (рис. 3.1)

[1].

- Тип I: Разрыв интимы локализуется в восходящей аорте и распространяется через дугу на нисходящую аорту и всю брюшную аорту.
- Тип II: Расслоение захватывает только восходящую аорту.
- Тип III: Расслоение захватывает только нисходящую аорту.
- Тип IIIa: разрыв интимы локализуется дистальнее левой подключичной артерии, может распространяться проксимально; дистально **распространяется** в пределах нисходящей грудной аорты.
- Тип IIIb: Разрыв интимы локализуется дистальнее левой подключичной артерии, распространяется дистально на нисходящую грудную и брюшную аорту.

Классификация АРГА в зависимости от патофизиологии:

- Истинные (стенка аневризмы — стенка аорта)
- Ложные (стенка аневризмы — окружающие ткани)

Классификация РА по времени.

Общепринятой практикой считается следующее деление течения РА:

- острое (14 дней);

3 Для генетически обусловленных АРГА патогномоничен и наиболее неблагоприятен в отношении прогноза первый вариант (тип А).

- подострое (15-90 дней);
- хроническое (> 90 дней)⁴.

Классификация РА по течению:

- неосложненное;
- со стабильным течением заболевания;
- осложненное (прогрессирующее разрушение аневризмы, хроническая висцеральная или периферическая мальперфузия и сохраняющиеся или периодические боли, или даже разрывы).

Классификация острого аортального синдрома (ОАС) при расслоении аорты (рис. 3.2):

Класс 1: Классический

Класс 2: Интрамуральные гематомы (ИМГ)

Класс 3: Мало заметное или дискретное РА

Класс 4: Пенетрирующие аортальные язвы (ПАЯ)

Класс 5: Ятрогенное или травматическое РА

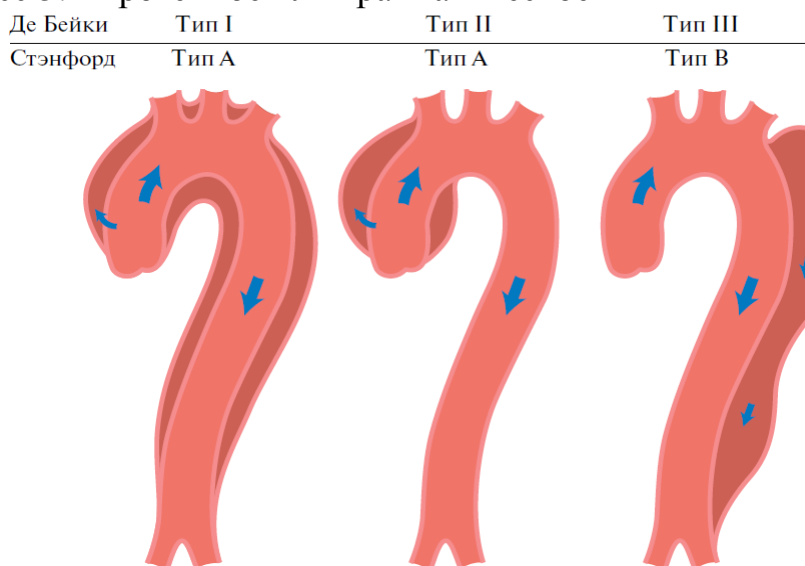


Рисунок 3.1 - Классификация расслоений аорты (РА) по распространенности

Примечание: схемы РА класс 1, в котором выделяют типы I, II, и III по De Bakey [1]. Также изображены классы Stanford A и B. В типе III выделяют подтипы (IIIa - только внутригрудной отдела, IIIb - в сочетании с поражением брюшного отдела), по Reul и др. [87].

Наиболее общие черты ОАС отражены на рисунке 4.2 [88].

⁴ В группу пациентов с хроническим РА также входят ранее оперированные больные с РА типа A и сохраняющимся расслоением нисходящей аорты.

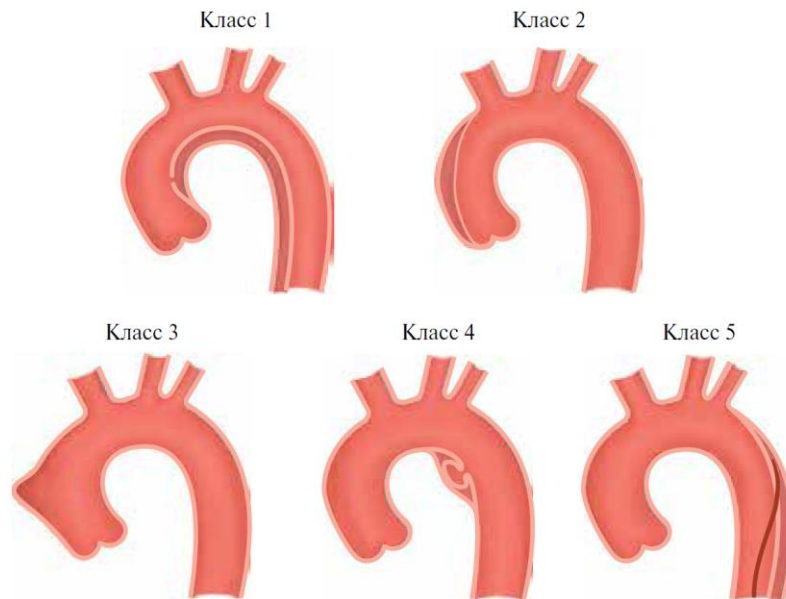


Рисунок 3.2 – Классификация при расслоении аорты (РА) [88]. *Примечание:* Класс 1: Классическое РА с истинным и ЛП с или без связи между двумя просветами. Класс 2: Интрамуральные гематомы. Класс 3: Мало заметное или дискретное РА с выпячиванием стенки аорты. Класс 4: Язва области атеросклеротической бляшки аорты с последующим разрывом бляшки. Класс 5: Ятрогенное или травматическое РА, проявляется катетер-индуцированным разделением интимы.

4.7. Обследование аорты

Включает клиническое обследование и лабораторные анализы, однако в основном базируется на визуализирующих исследованиях, включающих ультразвуковые методы (УЗИ), компьютерную томографию (КТ) и МРТ.

В первую очередь рекомендуется тщательный *сбор семейного анамнеза* заболеваний артерий и, особенно, наличия аневризм и случаев РА, либо внезапной смерти (Класс I, уровень A).

Анализ родословной предполагает генетическую гетерогенность. В связи с чем, рекомендуется клиническое исследование родственников первой степени (братьев и сестер, родителей) на предмет наличия у них АРГА (Класс I, уровень A).

Оценка анамнеза должна быть направлена на оптимальное понимание жалоб пациента, выявление персональных факторов риска сердечно-сосудистых заболеваний (ССЗ).

Дальнейшая диагностика наследственных АГА включает:

- *клиническое обследование;*
- *визуализирующие или инструментальные методы исследования («золотой стандарт» диагностики);*
- *молекулярно-генетические исследования («золотой стандарт» верификации диагноза).*

Базовые лабораторные исследования включают в себя выявление сердечно-сосудистых факторов риска, однако при наследственных аортопатиях практически не имеют смысла. Лабораторные исследования играют незначительную роль в диагностике острых аортальных заболеваний, но полезны для дифференциальной диагностики. Определение уровней биомаркеров в ранние сроки после появления симптомов может привести к более раннему подтверждению правильного диагноза визуализирующими методами, что приводит к ранней организации потенциально спасающих жизнь мероприятий. С учетом поражения средней оболочки стенки аорты предложен ряд биомаркеров, связанных с травмой эндотелия сосудов или ГМК (миозин гладких мышц), сосудистого интерстиция (кальпонин, матриксные металлопротеиназы 8), эластический ламин (растворимые фрагменты эластина) аорты и признаки воспаления (тенасцин-С) или тромбоза, которые в настоящее время изучаются, но еще не вошли в реальную клиническую практику [89, 90]. Подозрение на РА возрастает при повышенном уровне D-димера [91].

4.7.1. Клиническое обследование

Обе формы наследственных АГА по клиническим проявлениям могут быть *бессимптомными* и / или *симптомными*.

До появления катастрофических признаков разрыва АГА, в большинстве своем, бессимптомны. Наиболее часто АГА выявляется случайно, при визуализирующем исследовании сердца, выполненном по другим причинам.

Симптоматика АГА вне острых ситуаций во многих случаях обусловлена сопутствующей патологией:

- - стенозом и/или недостаточностью АоК,
- - сердечной недостаточностью,
- - коронарной патологией.

Расширение кольца аорты при её аневризме или *аннулоэктазии фиброзного кольца АоК*⁵, может приводить к вторичной недостаточности АоК, дилатации и гипертрофии.

Хрипота, как следствие сдавления левого возвратного или ларингеального нерва, предполагает формирование аневризмы дуги аорты. Редко имеются признаки сдавления верхней полой вены или трахеи. Клиника дистальной эмболии встречается крайне редко. Пациенты нередко жалуются на хроническую боль в груди вследствие постоянного давления на органы грудной клетки. Боль может быть острой и стать признаком, надвигающегося РА.

У пациентов без РА при осмотре нет никаких характерных признаков, за исключением наличия диастолического шума при формировании аортальной недостаточности. Тем не менее, при физикальном обследовании необходимо сравнивать АД на обеих верхних конечностях, и следует искать патологические пульсации.

4.7.1.1. Специфическая клиническая и фенотипическая характеристика синдромных АРГА

Заподозрить АГА позволяют специфические фенотипические особенности пациента. При сАРГА клиническую картину дополняют признаки *системного вовлечения соединительной ткани (СВСТ)* – костные, кожные, мышечные, суставные, сердечно-сосудистые, глазные, бронхолегочные и висцеральные. К значимым признакам СВСТ, позволяющим заподозрить наличие сАРГА, следует относить признаки нарушения (аномалии развития) СТ, отраженные в согласованных рекомендациях по диагностике синдрома Марфана – Гентских критериях 2010 года [32] (табл. 4.3).

⁵ Под аннуло-аортальной эктазией понимают расширение восходящей аорты и фиброзного кольца АоК. В отличие от аортальной недостаточности ревматического генеза, недостаточность АоК при данном состоянии не связана с анатомическими изменениями створок клапана. В норме плотное арочное кольцо жестко удерживает размер и форму КА на протяжении всего сердечного цикла. Прогрессирующее расширение КА приводит к тому, что несформированное арочное кольцо утрачивает функцию «анатомического ключа». Вследствие этого комиссуры (комиссуральные стержни) расходятся, и замыкательная функция створок нарушается. Наиболее частая причина – ННСТ (СМ и пр.).

Таблица 4.3 - Признаки системного вовлечения соединительной ткани при синдроме Марфана

Признаки системного вовлечения соединительной ткани	Баллы
Признак запястья и большого пальца	3
Признак запястья или большого пальца *	1
Воронкообразная или асимметричная деформация грудной клетки	1
Килевидная деформация грудной клетки	2
Вальгусная деформация стопы	2
Плоскостопие	1
Спонтанный пневмоторакс	2
Дуральная эктазия	2
Протрузия тазобедренного сустава	2
Отношение верхнего сегмента тела/к нижнему сегменту <0,85 и размах рук/рост >1,05 без выраженного сколиоза	1
Сколиоз или кифоз	1
Недоразгибание локтя	1
Лицевые признаки (от трех из пяти) (долихоцефалия, энофтальм, скошенные вниз глазные щели, гипоплазия скуловых костей, ретрогнатия)	1
Миопия	1
Стрии на коже	1
Пролапс митрального клапана	1

Комментарий: * - при наличии только одного из двух симптомов начисляется лишь один балл

Оценка СВСТ строится на подсчете суммы баллов, выявленных признаков. Методика оценки признаков СВСТ проводится по стандартному протоколу (Приложение А). Балльная оценка СВСТ с основными клинико-анамнестическими и/или молекулярно-генетическими исследованиями лежит в основе диагностики сАРГА при СМ. Диагноз СМ устанавливается на основании Гентских критериев 2010 года (табл. 4.4).

Таблица 4.4 - Критерии диагностики синдрома Марфана (Ghent, 2010)

<i>Отсутствие семейного анамнеза синдрома Марфана</i>	
	Расширение аорты ($Z \geq 2$) и подвывих хрусталика
	Расширение аорты ($Z \geq 2$) и подтвержденная мутация FBN1
	Расширение аорты ($Z \geq 2$) и СВСТ (≥ 7 баллов)
	Подвывих хрусталика и подтвержденная мутация FBN1 с увеличением размера аорты
<i>Положительный семейный анамнез синдрома Марфана</i>	

	Подвывих хрусталика и наличие семейного анамнеза синдрома Марфана
	СВСТ (≥ 7 баллов) и наличие семейного анамнеза синдрома Марфана
	Расширение аорты ($Z \geq 2$ при возрасте старше 20 лет, $Z \geq 3$ младше 20 лет) и наличие семейного анамнеза синдрома Марфана

Примечание: диагноз синдром Марфана выставляется в 1 из 7 случаев, представленных в таблице. *Обозначения:* Z – критерий расширения аорты. СВСТ - системное вовлечение соединительной ткани. *Комментарии:* При диагностике эктопии хрусталика (в независимости от) и мутации FBN1 не ассоциированной с расширением корня аорты или недоказанной мутации FBN1 выставляется синдром эктопии хрусталика. При диагностике расширения корня аорты ($Z < 2$) и СВСТ (≥ 5 и одним костным признаком) без эктопии хрусталика выставляется MASS – фенотип. При диагностике пролапса митрального клапана и расширения корня аорты ($Z < 2$) и СВСТ (< 5) без эктопии хрусталика выставляется синдром пролапса митрального клапана.

При недостаточной диагностической выраженности указанных признаков СВСТ для диагностики СМ, их наличие может свидетельствовать о наличии «Overlap»-синдромов (фенотипах) или «Marfan-like» состояний (марфаноидная внешность, марфаноподобный, недифференцированный фенотипы и MASS-фенотипы), а также других моногенных ННСТ (ЛДС, ЭДС и пр.). При указанных состояниях требуется также прицельный скрининг на предмет наличия АГА и проведение дифференциальной диагностики сАРГА и нсАРГА. Наиболее значимые сердечно-сосудистые и клинические проявления (аномалии развития / признаки СВСТ) основных вариантов наследственных аортопатий представлены в разделе 4.8.

В целом, синдромные АРГА характерны для СМ, ЛДС, синдрома артериальной извилистости (СИА), рецессивной формы дерматозиса Алибера (cutis laxa) I типа) и SMAD3-ассоциированного АОС (см. раздел 4.3).

4.7.1.2. Специфическая клиничко-инструментальная характеристика несиндромных (семейных) АРГА

Клиническая диагностика в отличие от сАРГА имеет более ограниченные возможности. Семейные АРГА не имеют признаков СВСТ, характерных для сАРГА. Наблюдается большая клиническая вариабельность в пределах как одной семьи, несущие идентичную генную мутацию, так и в случаях неполной пенетрантности («пропущенное поколение»). Следует выявлять следующие специфические проявления нсАРГА:

1. Аневризмы с вовлечением других артерий. Аневризмы брюшной аорты встречаются ~ в 12%, головного мозга ~ в 9% - 14% и периферических артерий (подвздошных или подколенных) ~ в 5% случаев [62].

2. Открытый артериальный проток. Как правило, связан с мутациями в генах MYH11, ACTA2 [44].

3 - Двустворчатый аортальный клапан. Сообщается о внутрисемейных взаимосвязях ДАК с АРГА [92].

4. Сетчатое ливедо. Наблюдается у некоторых, но не у всех лиц с АСТА2-мутациями. В семьях с нсАРГА с доказанной АСТА2 мутацией, наличие стойкого сетчатого ливедо может быть использовано в качестве прогностического клинического маркера имеющейся мутации у членов семьи [86].

5. Флоккулы радужки. Глазная патология, связь которой с нсАРГА указывает на вероятность наличия АСТА2-мутаций.

6. Раннее начало окклюзивных сосудистых заболеваний. АСТА2 мутации могут вызвать раннее начало облитерирующего эндартериита, в т.ч. ИБС и инсульта, а также «МОЯМОЯ»-связанных цереброваскулярных заболеваний с двусторонней окклюзией внутренней сонной артерии (см. главу 4.8) [44].

4.7.1.3. Острые синдромы грудной аорты (острый аортальный синдром)

Острые аортальные синдромы (ОАС) определяются как внезапно возникшие ситуации с похожими клиническими характеристиками при поражении аорты. Существует общий путь для различных проявлений ОАС, приводящий к разрушению интимы и меди.

Появление симптоматики ОАС обусловлено развитием сосудистых катастроф: острого расслоения аорты (РА), разрыва аневризмы (аорты), интрамуральной гематомы (ИМГ), пенетрирующей аортальной язвы (ПАЯ) и, как вариант, «отграниченного» разрыва аневризмы аорты.

4.7.1.3.1. Клинические проявления острого расслоения аорты

В большинстве случаев инициирующим состоянием РА является разрыв интимы, вследствие чего кровь попадает в плоскость расслоения — в среднюю оболочку аорты. Диссекционный канал может распространяться проксимально или дистально, потенциально приводя к тампонаде сердца (вследствие гемоперикарда), аортальной регургитации, разрыву аорты (в случае разрушения адвентиции) или угрожать боковым ветвям аорты [93, 94, 95].

В отличие от хронических форм АГА, которые в классических случаях прогрессируют медленно и часто асимптоматичны, РА обычно имеет внезапное начало, сопровождается острым болевым синдромом и при отсутствии лечения может быстро привести к смерти.

Наиболее часто при остром РА встречаются следующие кардиальные осложнения: аортальная недостаточность, тампонада сердца и, как следствие, сердечная недостаточность и кардиогенный шок.

Пациенты также могут иметь клинические признаки, связанные с нарушением перфузии мозга, конечностей или внутренних органов, которые могут доминировать над первичным болевым синдромом.

Прилежащие структуры и органы могут ишемизироваться вследствие сдавления ветвей аорты, или могут подвергаться механической компрессии из-за РА или аортального кровотечения, что и приводит к кардиальным, неврологическим, легочным, висцеральным и периферическим артериальным осложнениям (табл. 4.5).

Ишемия органов-мишеней может быть следствием вовлечения устья крупной артерии в процесс расслоения. Нарушение перфузии может быть прерывистым, если причиной является пролабирование отслоенного лоскута аорты, или постоянным в случаях окклюзии кровоснабжающих органы сосудов расширенным ложным просветом.

Таблица 4.5 - Основные клинические проявления и осложнения у пациентов с острым РА

	Тип А	Тип В
Боль в груди	80%	70%
Боль в спине	40%	70%
Резкое начало боли	85%	85%
Миграция боли	<15%	20%
Аортальная недостаточность	40-75%	НП
Тампонада сердца	<20%	НП
Ишемия или инфаркт миокарда	10-15%	10%
Сердечная недостаточность	<10%	<5%
Плевральный выпот	15%	20%
Обморок	15%	<5%
Серьезный неврологический дефицит (кома / инсульт)	<10%	<5%
Повреждение спинного мозга	<1%	НС
Мезентериальная ишемия	<5%	НС
Острая почечная недостаточность	<20%	10%
Ишемия нижних конечностей	<10%	<10%

Примечание: НС — не сообщается (нет данных), НП — не применяется. Проценты округлены.
Сокращения: РА – расслоение аорты.

Летальность у пациентов с острым РА типа А в два раза превышает таковую у лиц с острым РА типа В (25% и 12% соответственно) [96].

Боль в груди. Наиболее распространенный симптом РА – *характерный болевой синдром*. Наиболее типичной является резко начавшаяся сильная боль в груди и/или в спине. Боль может быть острой, разрывающей, похожей на удар ножом и, как правило, отличается от других причин боли в груди; резкость ее начала является наиболее специфической характеристикой (табл. 4.5) [93, 96]. Наиболее частой локализацией боли является грудная клетка – 80% (чаще ассоциируется с РА типа А), в то время как боль в спине или в животе (чаще ассоциируется с РА типа В) встречаются в 40% и 25% случаев, соответственно

[7, 97]. Клинические проявления двух типов РА часто могут пересекаться. Боль может мигрировать из точки возникновения в другие области, следуя за распространением зоны расслоения по ходу аорты. По данным реестра IRAD мигрирующая боль наблюдалась в < 15% случаев при остром РА типа А и приблизительно в 20% – при остром РА типа В [14, 7].

Аортальная недостаточность может сопровождать 40-75% случаев РА типа А [97]. После острого РА, тяжелая недостаточность АоК является *второй* наиболее распространенной причиной смерти (в связи с острой сердечной недостаточностью и кардиогенным шоком).

Ишемия и инфаркт миокарда. Причина – окклюзия коронарных артерий, приводящая к развитию инфаркта миокарда у 10-15% пациентов с РА. Является следствием расширения ложного просвета аорты с последующим сдавлением или закрытием устьев коронарных артерий или распространения процесса расслоения на коронарные артерии [98]. В 25% случаев отмечается повышенный уровень тропонина (при РА типа А) [99], что, наряду с сопутствующими изменениями на электрокардиограмме (ЭКГ) – трансмуральной ишемией или подъемом сегмента ST, может поспособствовать постановке ошибочного диагноза острого коронарного синдрома.

Хроническая сердечная недостаточность. По данным реестра IRAD наблюдается в <10% случаев РА [100, 101]. У таких пациентов при развитии острой сердечной недостаточности и кардиогенного шока характерная резкая сильная боль в груди встречается реже, что может отсрочить диагностику и лечение РА. Гипотония и шок быстрее развиваются на фоне ранее существовавшей дисфункции левого желудочка.

Плевральные выпоты. Небольшие плевральные выпоты могут обнаруживаться у 15-20% пациентов с РА, при этом имеется почти равное распределение между паттернами типов А и В, и считается, что они являются преимущественно следствием воспалительного процесса [100, 101]. Обширные кровотечения из аорты в средостение и плевральную полость регистрируются редко в силу того, что эти пациенты, как правило, не доживают до прибытия в больницу.

Тампонада сердца наблюдается у 20% пациентов с острым РА типа А. Это осложнение ассоциировано с удвоением летальности [101].

Лёгочные осложнения. Встречаются редко и включают в себя сдавление легочной артерии и формирование аортопульмонального свища, что приводит к одышке или одностороннему отеку легких, как вариант, острому прорыву крови из аорты в легкое с массивным кровохарканьем.

Обморок. Является важным начальным симптомом РА, возникающим примерно у 15% пациентов с РА типа А и у 5% – типа В. Симптом указывает на повышенный риск внутрибольничной смертности, потому он часто связан с

такими опасными для жизни осложнениями, как тампонада сердца или расслоение ветвей дуги аорты. Следовательно, при подозрении на расслоение аорты должен проводиться активный и целенаправленный поиск данного осложнения.

Неврологическая симптоматика. Часто доминирует в клинической картине, маскируя основное заболевание. Приводит к церебральной мальперфузии, гипотонии, дистальной тромбоемболии или сдавлению периферических нервов. Частота развития неврологической симптоматики при РА находится в диапазоне 15-40%, и в половине случаев она носит транзиторный характер. Острая параплегия, обусловленная ишемией спинного мозга, вызванной окклюзией спинномозговых артерий, наблюдается нечасто, может быть безболезненной и приводит к ошибочной постановке диагноза синдрома Лериша [102]. В наиболее актуальном отчете IRAD о РА типа А описывается поражение головного мозга (кома и инсульт) в <10% случаев и ишемическое повреждение спинного мозга в 1,0% случаев [101]. Ишемическая нейропатия верхних или нижних конечностей, вызванная мальперфузией подключичной или бедренной областей, наблюдается приблизительно в 10% случаев. Охриплость из-за сдавления левого возвратного гортанного нерва наблюдается редко.

Мезентериальная ишемия. Возникает у <5% пациентов с РА типа А [101]. Крайне важно поддерживать высокую степень настороженности в отношении мезентериальной ишемии у пациентов с ассоциированной болью в животе или повышенным уровнем лактата. Клинические проявления заболевания бывают коварными: боли в животе часто неспецифичны, а отсутствие болевого синдрома встречается в 40% случаев, что приводит к запоздалой диагностике. Наличие мезентериальной мальперфузией существенно влияет на ведение и исходы пациентов с РА типа А (уровень госпитальной летальности почти в три раза выше) [101]. Желудочно-кишечные кровотечения, вследствие инфаркта брыжейки или аорто-пищеводного свища, крайне редки

Почечная недостаточность. Встречается в дебюте заболевания, либо манифестирует во время лечения с частотой до 20% при остром РА типа А и < 10% – при РА типа В [101]. Следствие почечной гипоперфузии, инфаркта почки (вторичной по отношению к вовлечению почечных артерий) или длительной гипотонии.

4.7.1.3.2. Прочие проявления острого аортального синдрома

Интрамуральная гематома – один из вариантов ОАС (10-25% от всех случаев), когда происходит формирование гематомы в меди аорты при отсутствии ложного просвета и разрыва интимы (фенестрации). Диагностируется на основании наличия утолщения стенки аорты >5 мм округлой формы или в виде полумесяца, и при отсутствии кровотока.

Вовлечение восходящей аорты и дуги аорты (при РА тип А) происходит в 30% и 10% случаев, соответственно, нисходящей грудной аорты (при РА тип В) – в 60-70% случаях [103].

Пенетрирующая аортальная язва определяется как язва атеросклеротической бляшки аорты, проникающая через внутреннюю эластическую пластинку в медию. Как осложнение при наследственных аортопатиях не встречается, в силу ее формирования в условиях выраженного атеросклероза грудной аорты.

«Отграниченный» разрыв аневризмы аорты должен быть заподозрен у всех пациентов с острой болью, когда при визуализирующем исследовании обнаруживается аневризма аорты с сохранной стенкой. В этих условиях рецидивирующий или стойкий болевой синдром, а также плевральные выпот или асцит, особенно прогрессирующие, свидетельствуют о высоком риске разрыва аорты. Формирование периваскулярной гематомы маскируется периаортальными структурами: плеврой, перикардом и забрюшинным пространством, а также окружающими органами. Таким образом, пациенты с отграниченным разрывом аорты гемодинамически стабильны.

КЛЮЧЕВЫЕ ПОЛОЖЕНИЯ

- *Уточнение и выявление наследственного фактора при АГА лежит в основе своевременной диагностики и лечения пациентов с высоким риском диссекции (I, A). Рекомендуются клиническое исследование родственников I степени родства пациента с АРГА (детей, братьев и сестер, родителей) с целью определения её семейной формы (I, A). Наблюдается большая клиническая вариабельность в пределах как одной семьи, несущих идентичную генную мутацию, так и в случаях неполной пенетрантности («пропущенное поколение»).*
- *Следует различать два паттерна клинической картины: с исходно острым РА (дебютом острого аортального синдрома, перешедшим в хроническую фазу заболевания) и с впервые установленным диагнозом хронической аневризмы со стабильным течением заболевания.*
- *Типичные клинические признаки АГА появляются только при развитии сосудистых (аортальных) катастроф – расслоением или разрывом аорты. Вне указанных проявлений симптоматика АГА неспецифична.*
- *Наиболее распространенным симптомом острого РА является характерный болевой синдром. Следует учитывать возможное развитие клинических признаков, связанных с нарушением перфузии мозга, конечностей или внутренних органов (неврологических, легочных, висцеральных и периферических артериальных осложнений), преобладающих над первичным болевым синдромом, в связи с чем до 30% пациентов с расслоением аорты поступают под маской другого диагноза.*

- Наиболее частые кардиальные осложнения ОАС включают острое РА, осложненное аортальной недостаточностью, тампонадой сердца и, как следствие, острой сердечной недостаточностью и кардиогенным шоком – наиболее распространенными причинами смерти у больных с расслоением аорты. До 40% пациентов, переносящих острое РА, умирают немедленно.
- В диагностике сАРГА следует использовать международные согласованные критерии диагностики ННСТ и опираться на фенотипический симптомокомплекс пациента.
- В диагностике нсАРГА следует обязательно проводить скрининг на малоизвестные специфические проявления при осмотре и по результатам инструментальных исследований.

4.7.2. Визуализирующие методы исследования

Аорта является сложной геометрической структурой, в связи с чем ее форму и размер следует оценивать рядом измерений. Следует учитывать ряд ограничений, **присущих** всем методам визуализации, т.к. ни один из них не имеет идеального разрешения. Получение четкого изображения стенки аорты зависит от эффективного использования метода синхронизации с ЭКГ.

Используют следующие методы исследования:

1. Рентгенография грудной клетки
2. УЗИ-доплерография (недорогой и довольно информативный метод).
3. КТ-ангиография (метод менее инвазивен, но не всегда так же информативен, как ангиография).
4. МРТ-ангиография (не оказывает лучевой нагрузки, но может быть менее информативна, чем КТ-ангиография).
5. Ангиография («золотой стандарт» диагностики).

4.7.2.1. Рентгенография грудной клетки

Рутинная *рентгенография органов грудной клетки* играет весьма ограниченную роль в диагностике АГА, даже если возникает ОАС, особенно если ограничиваться только восходящей аортой [104]. Подозрение возникает в случае обнаружения подчеркнутости 1 дуги медиастинального контура сердечной тени слева, аномалии контура и размеров аорты. Наличие нормального силуэта аорты не является достаточным для исключения АГА.

4.7.2.2. Ангиография грудной клетки

Ангиография является инвазивной процедурой, требующей использования контрастных препаратов. Можно визуализировать только просвет аорты и, следовательно, дискретные аневризмы аорты могут быть пропущены. Метод менее доступен, чем ТТ-ЭхоКГ или КТ. По этой причине среди методов диагностики первой линии неинвазивные визуализирующие

методы в значительной степени заменили аортографию, как у больных с подозрением на ОАС, так и при вероятном либо подтвержденном хроническом РА.

4.7.2.3. Ультразвуковые исследования

Эхокардиографический метод диагностики является доступным, простым, достаточно точным и воспроизводимым исследованием для оценки размеров аорты при соблюдении требований протокола.

Трансторакальная эхокардиография (ТТ-ЭхоКГ) — наиболее часто используемый в клинической практике метод для измерения проксимальных сегментов аорты; достаточен для скрининга АГА, последовательных измерений максимальных диаметров КА и оценки аортальной недостаточности [105].

В стандартный протокол оценки размеров корня аорты входит измерение её диаметров на уровне:

1. фиброзного кольца аортального клапан (ФК АоК),
2. синусов Вальсальвы,
3. синотубулярного соединения / гребня (СТГ),
4. тубулярной части (проксимального отдела) восходящей аорты.

Применяется парастернальная позиция по длинной оси (рис. 3.3, рис. 3.4). Данная проекция имеет первостепенное значение, позволяя дополнительно получить изображения дуги аорты и трех основных супрааортальных сосудов с переменными длинами восходящий и нисходящей аорты.

Для измерения диаметра *корня аорты* рекомендуется использование подхода «от переднего края до переднего края» (*leading edge-to-leading edge*)⁶ (рис. 3.3 А). Измерение диаметра ФК АоК проводится всегда по методике «от внутреннего края – до внутреннего края» (*inner edge-to-inner edge*) (рис. 3.3 Б) во время систолы (получается максимальный диаметр выносящего тракта ЛЖ).

Корень аорты в норме имеет максимальным диаметр на уровне синусов Вальсальвы, несколько меньший размер – на уровне СТГ и минимальный – на уровне ФК АоК. Несоответствие распределения размеров должно быть отражено в заключении. При выявлении расширения КА должен быть зафиксирован максимальный размер.

В качестве показателей, характеризующих диаметр аорты, используются:

- Фактический и должный диаметр аорты (ФДА и ДДА) (мм)
- Отношение фактического диаметра аорты к площади поверхности тела (см/м²)
- Z – критерий

⁶ Данный вариант измерений используется у взрослых пациентов в фазу диастолы, в то время как в педиатрической практике принята методика измерения «от внутреннего края – до внутреннего края» (*inner edge-to-inner edge*) в фазу систолы.

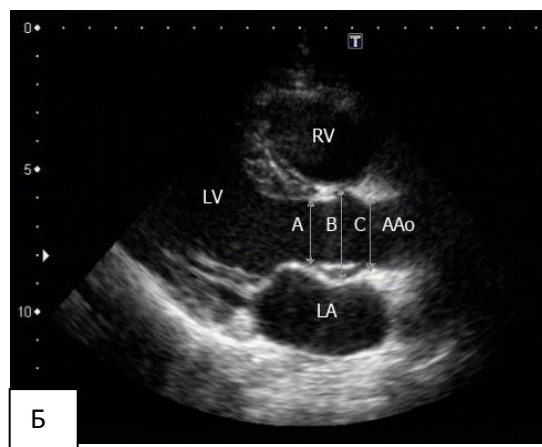
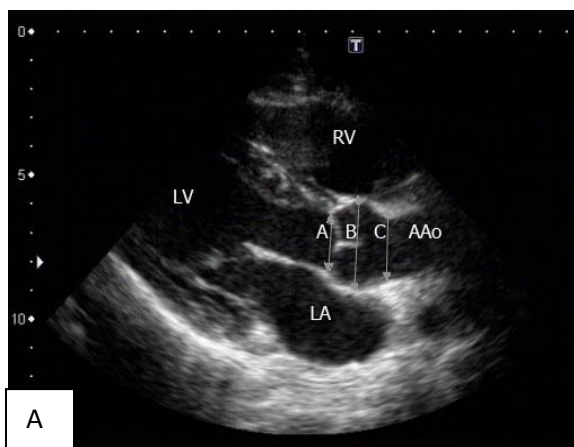


Рисунок 3.3 - Трансторакальная эхокардиография. Измерение корня аорты по длинной оси из левой парастеральной позиции; **А** – по методике «от переднего края до переднего края»; **Б** - по методике «от внутреннего края до внутреннего края» (А – диаметр фиброзного кольца аортального клапана; В – диаметр аорты на уровне синусов Вальсальвы; С – диаметр аорты на уровне синотубулярного соединения; ААо – проксимальная часть восходящей аорты; LA – левое предсердие; LV – левый желудочек; RV – правый желудочек)

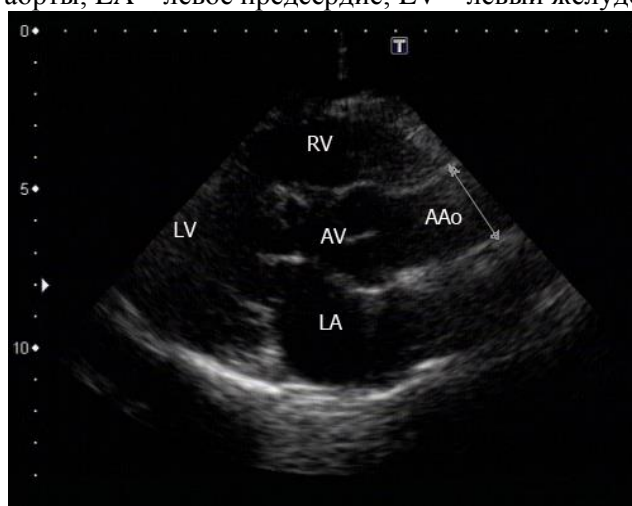


Рисунок 3.4 - Трансторакальная эхокардиография. Измерение восходящей аорты из парастерального доступа по длинной оси. ААо – восходящий отдел аорты, LA – левое предсердие, LV – левый желудочек, RV – правый желудочек

Методы расчета должного диаметра аорты. Предсказание нормального размера – ДДА для конкретного пациента строится на статистических регрессионных моделях. Недостатком эталонной модели Roman M.J. (1989г.) является разделение пациентов всего на три группы по возрасту (до 20 лет, 20-40 лет и старше 40 лет), что не дает возможности гибко учитывать минимальные возрастные изменения [106]. При наследственных аортопатиях величина ежегодного увеличения диаметра аорты имеет наиважнейшее тактическое значение и поэтому расчёт должен быть произведен максимально точно.

Оптимальным для расчета ДДА для взрослых является уравнение по методу R.V. Devereux (2012г.) [52], которое учитывает переменные, влияющие на размер аорты (возраст, ППТ, пол), и легко применимо на практике:

$$\text{ДДА} (\mu) = 2,423 + (\text{возраст} * 0,009) + (\text{ППТ} * 0,461) - (\text{Пол} [\text{М} = 1, \text{Ж} = 2] * 0,267), \text{SEE } 0,261 \quad (1),$$

где μ - ожидаемое среднее; ППТ – площадь поверхности тела; 0,261 – SE, стандартная ошибка среднего для данного уравнения (используется при расчете Z-критерия (см. ниже)). ППТ для взрослых в данной формуле рассчитывается по методу Du Bois D. and Du Bois E.F. (1916г.):

$$\text{ППТ} (\text{кг}/\text{м}^2) = 0,007184 * \text{Рост}^2 * \text{Вес}^0,425 \quad (2)$$

Данная формула представлена в алгоритмах диагностики СМ в Гентских критериях (2010 г.), европейских рекомендациях по заболеванию аорты (2014 г.) и на сайте фонда по изучению синдрома Марфана (www.marfan.org).

Альтернативой для расчета ДДА является гендер-специфическая многомерная регрессионная модель эталонных значений диаметра аорты Campens L. et al. (2014 г), уравнение которой также учитывает пол, возраст (от 1 до 85 лет), ППТ и может широко применяться для скрининга дилатации грудной аорты [107].

Относительным показателем увеличения диаметра аорты считается:

- превышение фактического диаметра аорты (ФДА) над ДДА при сравнении абсолютных значений;
- превышение отношения ФДА к ППТ $> 2,1 \text{ см}/\text{м}^2$ (у пациентов старше 15 лет).
- значение Z - критерия $\geq \pm 1,96 (\approx 2)$, которое указывает на то, что диаметр аорты значительно отклоняется от нормы ⁷

Электронный ресурс Online-калькулятора для расчета ДДА и Z-критерия:

- по методу Devereux R. et al., 2012:

<https://www.marfan.org/dx/zscore#formtop>

- по методу Campens L. et al., 2014:

<http://www.parameterz.com/refs/campens-ajc-2014>

Z - критерий в модели Devereux R. et al., (2012) рассчитывается по формуле:

$$Z = (\text{ФДА} - \text{ДДА}) / \text{SEE} \quad (3),$$

где SEE в используемой регрессионной модели равна 0,261

Z – критерий, ДДА в модели Campens L. et al. (2014), рассчитывается по формуле:

$$Z = (\lg_{10} (\text{ФДА}) - \lg_{10} (\text{ДДА})) / \text{SEE} \quad (4),$$

где, ДДА и SEE зависит от пола, возраста и ППТ (см. таб. 4.6).

⁷ На практике, не каждое относительное превышение будет статистически значимым, в связи с чем, применяется Z-критерий – число, показывающее на сколько стандартных отклонений фактический диаметр оцениваемого отдела аорты (ФДА по данным ЭхоКГ) отличается от должного (ДДА / ожидаемого среднего рассчитанного по формуле)

Таблица 4.6 - Уравнения верхней границы нормальных размеров / диаметра и Z-критерия проксимальных отделов грудного отдела аорты с использованием 2D-ЭхоКГ-размеров для мужчин и женщин		
	Предельно допустимый размер	Расчет Z критерия
Корень аорты (мм)		
Мужчины	$10^{(1,108+0,136*\lg 10(\text{возраст})+0,099*\text{ППТ}+1,96*0,0381)}$	$(\lg 10(\text{ФДА})-(1,108+0,136*\lg 10(\text{возраст})+0,099*\text{ППТ}))/0,0381$
Женщины	$10^{(1,100+0,129*\lg 10(\text{возраст})+0,091*\text{ППТ}+1,96*0,0421)}$	$(\lg 10(\text{ФДА})-(1,100+0,129*\lg 10(\text{возраст})+0,091*\text{ППТ}))/0,0421$
Восходящий отдел аорты (мм)		
Мужчины	$10^{(1,033+0,188*\lg 10(\text{возраст})+0,070*\text{ППТ}+1,96*0,0431)}$	$(\lg 10(\text{ФДА})-(1,033+0,188*\lg 10(\text{возраст})+0,070*\text{ППТ}))/0,0431$
Женщины	$10^{(1,001+0,177*\lg 10(\text{возраст})+0,086*\text{ППТ}+1,96*0,0453)}$	$(\lg 10(\text{ФДА})-(1,001+0,177*\lg 10(\text{возраст})+0,086*\text{ППТ}))/0,0453$
Возраст – годы, ППТ – площадь поверхности тела, рассчитанная по формуле Du Bois D. и Du Bois E.F.; ФДА – фактический диаметр корня аорты по данным ЭхоКГ		

Предельно допустимый размер аорты определяется прибавлением 1,96 стандартных отклонений уравнения регрессии. Его превышение свидетельствует о расширении аорты.

Z критерий – показывает на сколько стандартных отклонений фактический диаметр оцениваемого отдела аорты (по данным ЭхоКГ) отличается от должного (рассчитанного по формуле)

Для расчета ДДА используется формула в правой колонке без 1,96*. Например, $10^{(1,108+0,136*\lg 10(\text{возраст})+0,099*\text{ППТ})}$. Данные получаются в мм.

Для визуализации верхней границы нормы диаметра КА, можно воспользоваться номограммами (по Devereux R. et al., 2012), представленными на рис. 3.5 и рис. 3.6.

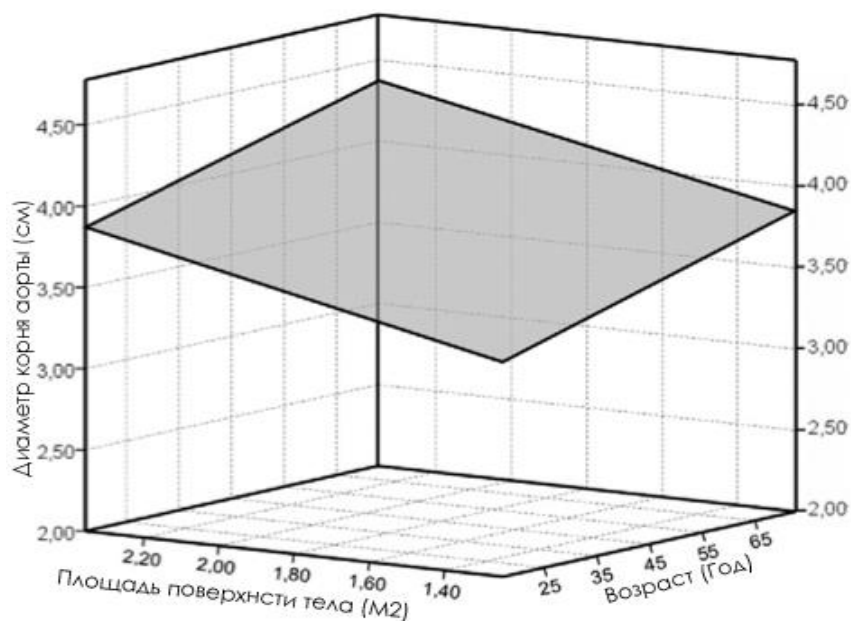


Рисунок 3.5. – Поверхность, представляющая диаметр корня аорты выше 1.96 Z-критерия над должным диаметром аорты в зависимости от ППТ и возраста для мужчин (*адаптировано и заимствовано из Devereux, R.B. et al., 2012*) [52].

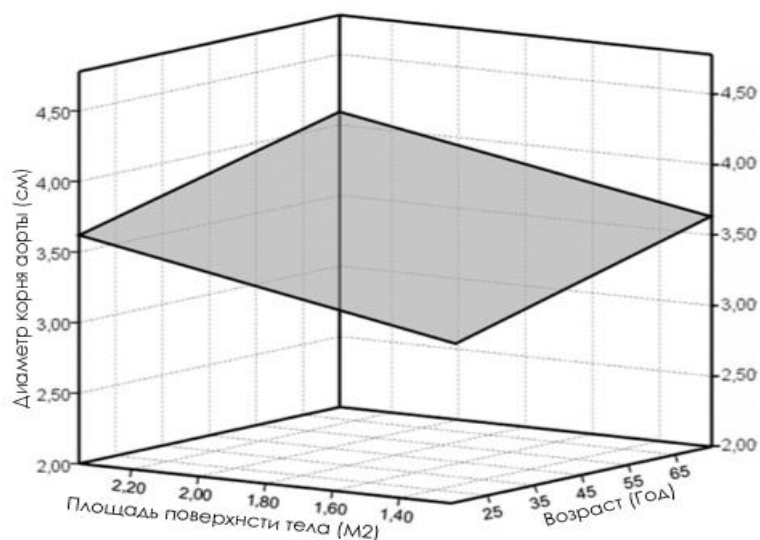


Рисунок 3.6 – Поверхность, представляющая диаметр корня аорты выше 1.96 Z-критерия над должным диаметром аорты в зависимости от ППТ и возраста для женщин (*адаптировано и заимствовано из Devereux, R.B. с соавт., 2012*) [52].

Номограммы для оценки уровней верхних пределов нормальных значений диаметров аорты и Z-критерии, рассчитанные на основании линейного регрессионного анализа Campens L. et al. (2014) представлены на рисунке 3.7.

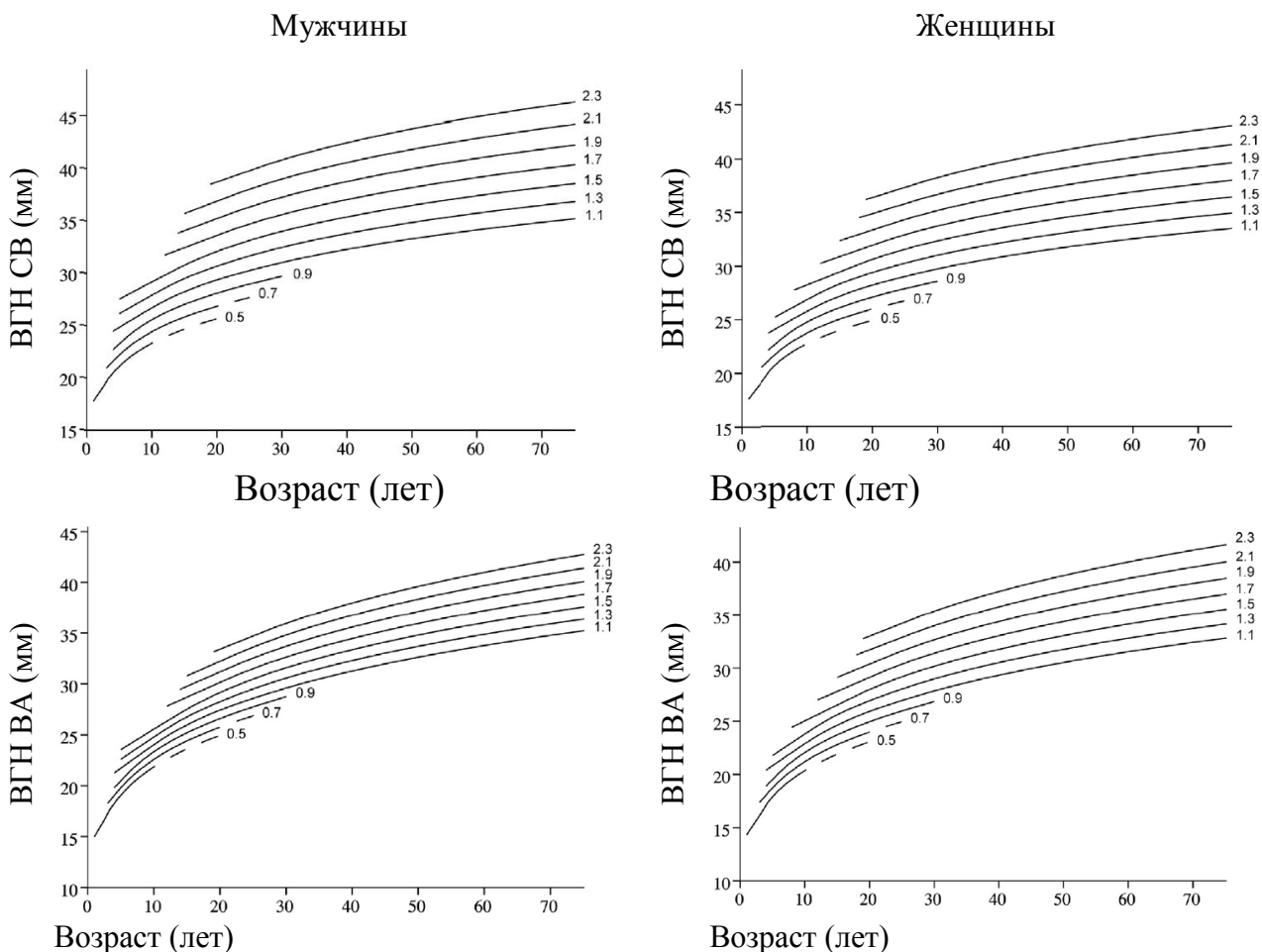


Рисунок 3.7 – Номограммы, отображающие верхние границы нормы (ВГН) диаметров аорты на уровне синусов Вальсальвы (СВ) и восходящего отдела аорты (ВА) в зависимости от ППТ, возраста и пола (*адаптировано и заимствовано из Campens et al., 2014*) [107].

При положительных значениях Z - критерия может производиться оценка степени дилатации (*начальная, средняя и тяжелая*) при Z – критерии 1,97 – 3,0; 3,01 – 4,0 и $> 4,0$ соответственно.

Чреспищеводная эхокардиография. Относительная близость пищевода и грудной аорты позволяет получать изображения с высоким разрешением с помощью высокочастотной чреспищеводной эхокардиографии (ЧП-ЭхоКГ) (рис. 3.8). Мультипланарная визуализация улучшает оценку аорты от ее корня до нисходящего отдела [105].

ЧП-ЭхоКГ является полуинвазивным методом и требует седации, строгого контроля АД, а также исключения заболеваний пищевода.

Самые важные изображения восходящей аорты, корня аорты и аортального клапана получаются при высокой ЧП-ЭхоКГ по длинной оси (при $120-150^\circ$) и короткой оси (на $30-60^\circ$).

Изображения восходящей аорты часто содержат искажения, обусловленные реверберацией от задней стенки восходящей аорты или задней стенки правой ветви легочной артерии, и выглядят как внутрипросветные

горизонтальные линии, движущиеся параллельно с реверберирующими структурами, что может быть установлено при исследовании в М-режиме [108].

Вследствие интерпозиции правого бронха и трахеи, короткий сегмент дистального отдела восходящей аорты, как раз перед брахиоцефальным стволом, остается невидимым (“слепое пятно”).

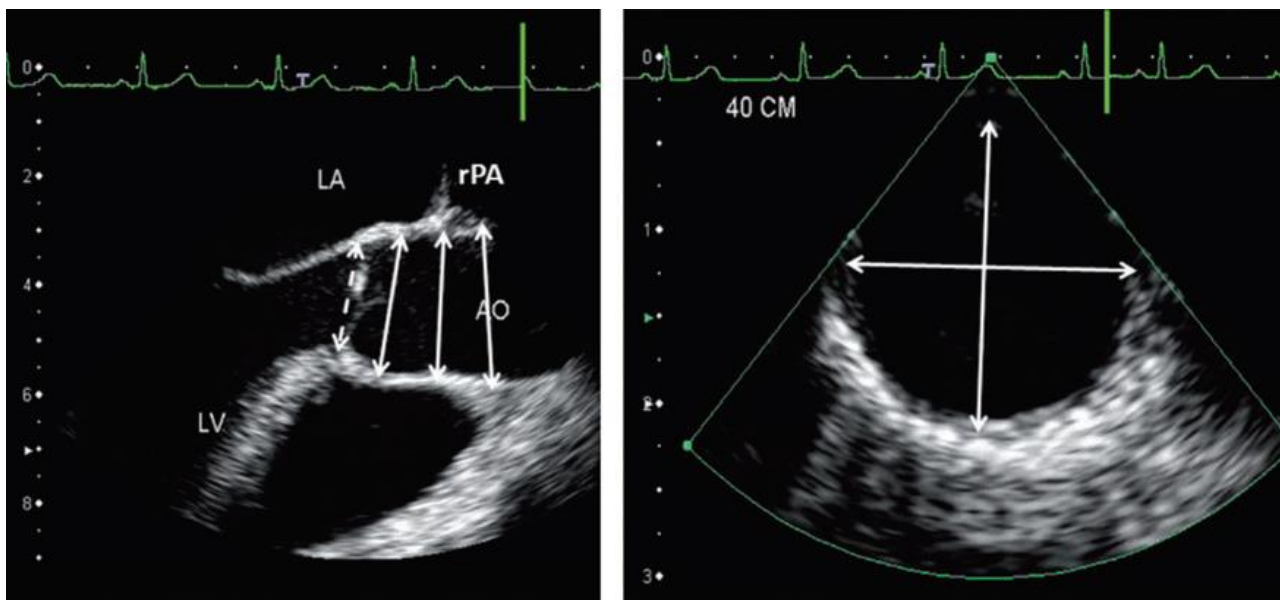


Рисунок 3.8 - Чреспищеводная эхокардиография. Измерение корня аорты по длинной оси в поперечном разрезе восходящей и нисходящей аорты, с указанием точек измерения диаметра: синусов Вальсальвы, начало восходящей аорты, восходящей аорты на уровне правой легочной артерии; диаметр кольца аорты. *Сокращения:* АО- аорта; LA - левое предсердие; LV - левого желудочка; rPA - правая легочная артерия.

4.7.2.4. Компьютерная, позитронно-эмиссионная и магнитно-резонансная томография аорты

Компьютерная томография (КТ) играет центральную роль в диагностике, стратификации риска и ведении пациентов с наследственными аортопатиями.

Рекомендуется определять максимальный диаметр АГА перпендикулярно осевой линии сосуда с помощью трехмерной (3D) реконструкции КТ-изображения [109]. Этот подход характеризуется более точными и воспроизводимыми измерениями истинных размеров аорты, в сравнении с определением диаметров на основании аксиальных срезов, особенно при наличии извитых или перекрученных сосудов, когда ось сосуда и кранио-каудальная ось пациента не параллельны [110].

При подозрении на РА мультиспиральная КТ (МСКТ) является предпочтительным первичным методом визуализации [93].

Преимуществами МСКТ, кроме более объемной оценки размеров аорты и ее структуры, является скорость проведения процедуры, что крайне важно в экстренных ситуациях.

Диагностическая точность КТ для обнаружения РА или ИМГ с поражением грудной аорты достигает 100% чувствительности с общей специфичностью в 98% [111].

Позитронно-эмиссионная томография (ПЭТ) может быть использована для обнаружения воспаления в магистральных сосудах, т.е. в качестве суррогата активности поражения и прогрессирования заболевания только в случаях дифференциальной диагностики [112].

Магнитно-резонансная томография (МРТ) с достаточной степенью достоверности позволяет выявлять максимальный диаметр аорты, форму и степень расширения аорты, вовлечение ветвей аорты в аневризматическое расширение или РА, взаимоотношения с окружающими структурами и наличие интрамурального тромба. При проведении МРТ применяются неионизирующие контрасты, которые могут быть использованы у пациентов с аллергией на йод. Метод отлично подходит для последовательных исследований у (молодых) пациентов с установленным диагнозом заболевания аорты, т.к. исключено воздействие ионизирующего излучения. В экстренных случаях метод малоприменим по причине большей длительности процедуры в сравнении с МСКТ.

ТТ-ЭхоКГ, КТ и МРТ должны выполняться с соответствующими условиями и последовательными выводами. Это особенно важно, когда диаметры достигают пограничных значений для принятия решения о вмешательстве, а также для оценки степени расширения при наблюдении.

Диаметр аорты по данным МРТ и КТ-ангиография, как правило, завышен от 1 мм до 2 мм, в сравнении с ЭхоКГ данными из-за включения стенки аорты при измерении, а также в связи с тем, что ЭхоКГ измерения производятся в конце диастолы, в то время как МРТ-измерения КТ-ангиография представляют среднее значение. Визуализация аорты с помощью МРТ-ангиография предпочтительнее КТ-ангиография из-за отсутствия воздействия ионизирующего радиационного облучения пациентов, которым, вероятно, будет показано частое динамическое выполнение изображений аорты на протяжении их жизни.

4.7.2.5. Сравнение основных визуализирующих исследований

Обобщенные рекомендации по визуализации аорты и преимущества в виде риск / польза основных методов исследований, используемых для установления диагноза при заболеваниях аорты представлены в табл. 4.7 и 4.8.

Таблица 4.7 - Сравнение методов визуализации аорты

Преимущества / недостатки	ТТ- ЭхоКГ	ЧП- ЭхоКГ	КТ	МРТ	Аортография
---------------------------	--------------	--------------	----	-----	-------------

Легкость использования	+++	++	+++	++	+
Диагностическая ценность	+	+++	+++	+++	++
Повторные исследования	++	+	++(+) ¹	+++	-
Визуализация стенки аорты ²	+	+++	+++	+++	-
Лучевая нагрузка	0	0		0	
Нефротоксичность	0	0		--	

Примечания: “+” — положительная сторона, “-” — отрицательная сторона. Количество знаков отражает ожидаемую потенциальную ценность. 1 — +++ только для контроля в отдаленном периоде после стентирования аорты (металлические компоненты), в противном случае рекомендуется ограничить лучевую нагрузку. 0 — ПЭТ может быть использована для визуализации при подозрении на воспалительное заболевание аорты.

Таблица 4.8 - Рекомендации по визуализации аорты

Рекомендации	Класс ^a	Уровень ^b
Рекомендуется выполнять измерение диаметров на основании заранее заданных анатомических ориентиров перпендикулярно продольной оси	1	C
При повторных визуализирующих исследованиях аорты в течение определенного времени для оценки изменений диаметра рекомендуется использовать метод визуализации с самым низким риском ятрогенных осложнений	1	C
При повторных визуализирующих исследованиях аорты в течение определенного времени для оценки изменений диаметра рекомендуется использование одинаковых методов визуализации.	1	C
Рекомендуется, чтобы все существенные значения диаметров аорты и аномалии описывались в соответствии с сегментацией аорты	1	C
Рекомендуется оценивать функцию почек, уточнять наличие беременности и анамнез аллергических реакций на контрастные препараты с целью выбора оптимального метода визуализации с минимальным воздействием ионизирующего излучения, исключая экстренные ситуации	1	C
Следует оценивать риск воздействия ионизирующего излучения, особенно у лиц молодого возраста и пациентов, которым выполняются повторные исследования	IIa	B
Диаметры аорты могут быть проиндексированы к площади поверхности тела, особенно для крайних вариантов (выбросов) в отношении размеров тела	IIb	B

Примечание: a — класс рекомендации, b — уровень доказательности

КЛЮЧЕВЫЕ ПОЛОЖЕНИЯ

- *Основа диагностики АРГА – инструментальные методы, позволяющие визуализировать сосуды.*
- *При семейном анамнезе сердечно-сосудистых событий проводится расширенная визуализация аорты исходно и в течение наблюдения.*
- *При выполнении ТТ-ЭхоКГ следует учитывать предсказательную ценность Z-критерия – опорного критерия наследственно-обусловленных АРГА и оптимального современного критерия расчета диаметра аорты, для*

своевременного мониторингования в плане прогноза жизнеугрожающего расширения аорты.

- Трёхмерная (3D) ЧП-ЭхоКГ в режиме реального времени обладает некоторыми преимуществами по сравнению с двухмерной (2D) ЧП-ЭхоКГ, но её превосходство в клинической практике изучено недостаточно.
- В случае подозрения на АГА на основании данных ЭхоКГ и/или рентгенографии исследования ОГК, требуется выполнение КТ или МРТ (с или без контраста) для адекватной визуализации всей аорты и выявления пораженных участков.
- МСКТ – «золотой стандарт», позволяющий оценить размеры аорты на всем протяжении, включая анатомию АоК. Метод незаменим при подозрении на РА. Рекомендуется, по возможности, определять максимальный диаметр аневризмы перпендикулярно осевой линии сосуда с помощью трехмерной (3D) реконструкции КТ-изображения.
- МРТ является важным диагностическим дополнением МСКТ в неэкстренных случаях. Отсутствие ионизирующего излучения делает эту методику особенно выгодной для оценки патологии аорты у молодых пациентов.
- Следует проводить сравнение данных, получаемых при одностипных обследованиях, т.к. существует внутри- и меж- исследовательская вариабельность результатов измерения диаметра аорты.

4.7.3. Молекулярно-генетические исследования

В реальной клинической практике молекулярно-генетический скрининг ещё до сих пор широко не используется. Точный генетический анализ имеет потенциал для утверждения новых тактик ведения пациентов на основании стратификации пациентов с АРГА по генетической этиологии, усовершенствования и корректировки фенотипического описания.

Возможна оптимизация сроков превентивной хирургической коррекции аорты – выделение групп пациентов с риском заболевания и/или прогноза раннего рассечения аорты при диаметрах АГА < 5,0 см.

1. Последовательное тестирование. При подозрении нсАРГА целесообразно тестирование АСТА2. Секвенирование остальных наиболее вероятных 6 генов, причастных к нсАРГА (TGFB1, TGFB2, MYH11, FBN1, MYLK и SMAD3), рассматривают в отсутствие мутаций в АСТА2 и/или в случае наличия синдромальных клинических особенностей пациента (табл. 4.9). При сАРГА пациентам, отвечающим пересмотренным Гентским критериям, может рассматриваться целевой анализ FBN1 до тестирования аорто-панели.

2. Одномоментное исследование. Использование альтернативных мультигенных панелей включает секвенирование одновременно нескольких

генов, в том числе, отвечающих за развитие синдромных АРГА. Предлагаются согласно частоте и вероятности выявления мутаций в целевых генах [113]:

ТАА (Thoracic Aortic Aneurysms) Panel 1: •FBN1, TGFBR1, TGFBR2, •ACTA2, •COL3A1, •TGF2, •TGF3, •SMAD3, •MYH11, •PRKG1.

ТАА (Thoracic Aortic Aneurysms) Panel 2: • MYLK, • NOTCH1, • FBLN4, • SLC2A10, • FBN2, • ELN, • FLNA, • ADAMTS10.

Таблица 4.9 - Гены и локусы, связанные с семейными (несиндромными) расслоениями и аневризмами грудной аорты, методы их идентификации

Обозначение гена	Доля нсАРГА, отнесенная к мутациям в данном гене	Метод исследования	Обнаруженные мутации
TGFBR 1	~ 1-2 %	Анализ последовательности /секвенирование * или Анализ делеций / дупликаций §	Вариантные последовательности † Частичные / полногеномные делеции / дупликации
TGFBR 2	~ 4%		
MYH 11	~ 1-2 %		
ACTA 2	10 – 14 (15)%		
FBN 1	неизвестно		
MYLK	~ 1%	Анализ последовательности /секвенирование *	Вариантные последовательности †
SMAD 3	~ 2%	Анализ последовательности /секвенирование *	Вариантные последовательности †

Сокращения: нсАРГА - несиндромные расслоения и аневризмы грудной аорты. *Примечание:* * - определение нуклеотидной и аминокислотной последовательности в нуклеиновых кислотах / белках; § – тестирование, идентифицирующее делеции / дупликации, которые трудно обнаружить по анализу последовательности геномной ДНК; могут быть использованы различные методы, включая количественную / долговременную ПЦР, метод MLPA (Multiplex Ligation-dependent Probe Amplification) и пр.; † – мутаций, к примеру, обнаруженные сиквенс-анализом, могут включать небольшие внутригенные делеции / инсерции (вставки) и миссенс-, нонсенс- и сайт- сплайсинг мутации; экзонные или полногенные делеции / дупликации обычно не обнаруживаются.

При нсАРГА следует учитывать, что в семьях с установленным АД-типом наследования пациенты могут не иметь полных синдромальных клинических признаков.

При нсАРГА полная пенетрантность (частота проявления гена в признаках) продемонстрирована только при мутациях в ААТ1 локусе. В семьях с мутациями ААТ2 локуса чаще, в первую очередь у женщин, отмечается низкая пенетрантность.

В целом, уменьшение пенетрантности также отмечается в семьях с мутациями в ACTA2, MYH11, TGFBR1, TGFBR2, MYLK и SMAD3.

При спорадических нсАРГА, использование генетического тестирования / панели может быть рассмотрено, если заболевание связано с высоким сердечно-сосудистым риском.

Генетическое тестирование должно проводиться в сертифицированных диагностических лабораториях, имеющих опыт в интерпретации генетических АГА-связанных мутаций.

КЛЮЧЕВЫЕ ПОЛОЖЕНИЯ

- *Тест-панель рекомендуется пациентам с АГА и с положительным семейным анамнезом АРГА с целью подтверждения диагноза наследственной формы АРГА.*
- *При подозрении на наличие сАРГА и нсАРГА с клинической точки зрения может рассматриваться целевой анализ *FBN1* и *ACTA2* соответственно.*

4.7.4. Основные диагностические критерии наследственных АРГА

Основные диагностические критерии семейных АРГА.

1.1. – прогрессирующее расширение восходящей части грудной аорты с вовлечением синусов Вальсальвы, либо только восходящей аорты, либо обеих;

1.2. – предилатация проксимального отдела корня или восходящей части аорты основана на измерении размеров синусов Вальсальвы и восходящей аорты с использованием таких методов визуализации, как 2D ТТ-ЭхоКГ, КТ, МРТ или ангиография в сравнении с соответствующими возрасту номограммами, индексированными по площади поверхности тела (ППТ) [106];

2. – исключение синдромов Марфана, Луиса-Дитца, Элерса Данло сосудистого типа и других синдромальных причин АРГА;

3. – положительный семейный анамнез АРГА.

Основные диагностические критерии синдромных АРГА соответствуют критериям нсАРГА, за исключением п.2. и подтверждаются, напротив, синдромальной этиологией АРГА.

Множественные клинические и визуализирующие исследования подтверждают более обширное вовлечение артериальной сосудистой сети, чем просто грудного отдела аорты.

Основные сердечно-сосудистые проявления нсАРГА:

1. Дилатация восходящей грудной аорты на уровне синусов Вальсальвы или восходящей аорты или обеих.

2. Диссекция с вовлечением восходящей (Стэнфордский тип А) или, реже, нисходящей (Стэнфордский тип В) грудной аорты.

Аневризмы с вовлечением только нисходящей грудной аорты могут наблюдаться крайне редко. Указанные сосудистые проявления могут быть единственной находкой плановых обследований.

4.8. Дифференциальная диагностика

Дифференциальная диагностика складывается из диагностического обследования конкретного пациента, прежде всего, на основе детальной клинической оценки пробанда и членов семьи. В первую очередь дифференцировать приходится синдромные и семейные формы АГА, которые наблюдаются при генетически-связанных (аллельных) заболеваниях (рис. 3.9).

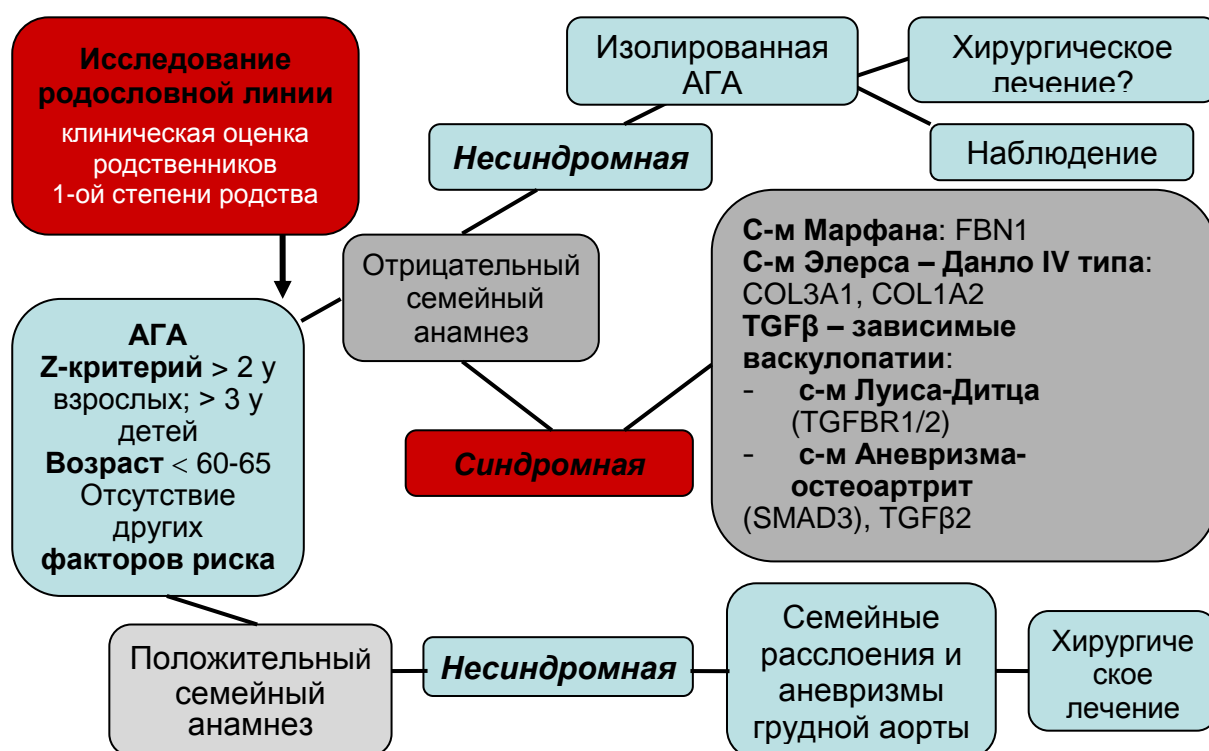


Рисунок 3.9 - Дифференциальная диагностика и тактика ведения наследственных (синдромных и несиндромных (семейных)) аневризм и расслоений аорты

Диагностический минимум, требуемый для клинического обследования с целью проведения дифференциальной диагностики

1. *Лицевые дисморфии: гипертелоризм, высокое небо, раздвоенный язычок мягкого неба.*
2. *Скелетные проявления: долихостеномелия, врожденная деформация грудной клетки, арахнодактилия, плоскостопие, косолапость.*
3. *Эхокардиография: пролапс митрального клапана, двустворчатый аортальный клапан, открытый артериальный проток.*
4. *Исследование органа зрения: смещение (вывих) хрусталика от центра зрачка, флоккулы радужки.*
5. *Рентгеновские, КТ / МРТ исследования: остеоартрит, артериальная извилистость, артериальные аневризмы.*

В ряде случаев для подтверждения конкретного диагноза необходимо дополнительное молекулярно-генетическое исследование.

4.8.1. Краткая клиническая и этиопатогенетическая характеристика основных наследственных заболеваний, протекающих с формированием АРГА

Актуальный перечень наследственных аортопатий АРГА с их «кандидат»-генами и краткими отличительными клиническими особенностями представлен в таблице табл. 4.10

Таблица 4.10 - Основные формы наследственных АРГА с соответствующими им генами и клиническими проявлениями

Заболевания	Ген	Наиболее значимые сердечно-сосудистые проявления	Дополнительные клинические проявления
<i>Синдромные АРГА</i>			
Синдром Марфана	FBN1	Аневризма корня аорты, расслоение аорты, ПМК, расширение легочного ствола, дисфункция левого желудочка	Смещение и подвывих хрусталика (60%), скелетные особенности (арахнодактилия, ДГК, сколиоз, плоскостопие, долихоцефалия, долихостеномелия)
Синдром Элерса – Данло, IV (сосудистый) тип	COL3A1 COL1A2	Разрыв и расслоение артерий без предварительного расширения / аневризмы, тяжелая клапанная недостаточность	Тонкость кожи, дистрофические рубцы, лицевые дисморфии (лицо Мадонны, тонкие губы, глубоко посаженные глаза)
Врожденная контрактурная арахнодактилия	FBN2	Расширение аорты отмечается редко, прогрессирование дилатации аорты оспаривается	Марфаноподобная внешность с классической долихостеномелией и арахнодактилией. Контрактуры крупных суставов, камптодактилия, косолапость
<i>Синдромные TGFβ-зависимые васкулопатии</i>			
Синдром Луиса-Дитца	TGFBR 1/2	Аневризма корня аорты, расслоение аорты, аневризмы и диссекции артерий, артериальная извитость, ПМК, врожденные пороки сердца	Раздвоение язычка / волчья пасть, гипертелоризм, ДГК, сколиоз, косолапость, контрактуры
Аневризма-остеоартрит синдром (синдром Луиса-Дитца с остеоартритом, тип 3)	SMAD3	Аневризма корня аорты (90%), расслоение аорты, аневризмы и диссекции артерий, множественная артериальная извитость, ПМК, врожденные пороки сердца	Артроз, ранний остеоартрит и рассекающий остеохондрит, мягкая кожа, плоскостопие, сколиоз, рецидивирующие грыжи, мягкий профиль черепно-лицевых аномалий (гипертелоризм, широкий / раздвоенный язычок мягкого неба)
TGFβ2-васкулопатия	TGFBR 1/2 TGFB ₂ , TGFB ₃ .	Аневризма корня аорты, расслоение аорты, аневризмы и диссекции артерий, артериальная извитость, ПМК, врожденные пороки сердца	Гипертелоризм, аномалии грудной клетки, косолапость, мягкая полупрозрачная кожа

Синдром артериальной извилистости	SLC2A10	Артериальная извитость, артериальные стенозы (легочной артерии) и аневризмы	Гиперрастяжимость кожи, гипермобильность суставов, костные признаки (редко; включают высокое небо, микрогнатия, удлиненное лицо) телеангиоэктазии, диафрагмальные аномалии
Синдром атрофии (вялости) кожи	FBLN4	Аневризма корня аорты, артериальная извитость	Гиперрастяжимость кожи, гипермобильность суставов, эмфизема
Семейные (несиндромные) АРГА			
Семейные аневризмы и расслоения аорты (fTAAD)	TGFBR 1, TGFBR 2	АРГА. Риск аневризм и расслоений других сосудов, в т.ч. головного мозга	Отсутствие синдромальных признаков
	ACTA2	Аневризма / рассечение грудной аорты, Ранние заболевания коронарных и цереброваскулярных артерий	Отсутствие марфаноподобных скелетных особенностей. Сетчатое ливедо, флоккулы радужки
	MYLK	Рассечение грудной аорты, часто без предшествующего формирования аневризмы	Желудочно-кишечные аномалии
	SMAD3	Аневризмы внутричерепных и других артерий	Отсутствие четких синдромальных признаков. Могут «перекрываться» с признаками СМ для костных и кожных проявлений
	TGFB2	Пролапс митрального клапана.	Специфического фенотипа не описано. Может «перекрываться» с некоторыми кожными проявлениями СМ
fTAAD с ДАК	ACTA2	Ускоренная кальцификация клапана	Отсутствие марфаноподобных скелетных особенностей, сетчатое ливедо, флоккулы радужки
	NOTCH1	Без кальцификации	Отсутствие синдромальных признаков
fTAAD с ОАП	MYH 11	ОАП. Редко: аневризма и рассечение нисходящей аорты, интракраниальные аневризмы сонных артерий, ранее начало ИБС, облитерирующего эндартериита периферических сосудов, инсультов. Отмечается ранний семейный анамнез ВСС	Специфического фенотипа не описано

Примечания: названия целевых генов представлены по тексту.

Сокращения : АРГА – аневризма и расслоение грудной аорты; ВСС – внезапная сердечная смерть; ДАК - двустворчатый клапан аорты; ДГК – деформация грудной клетки; ОАП - открытый

артериальный проток; [ПМК](#) – пролапс митрального клапана; [fTAAAD](#) - семейная аневризма / диссекция грудного отдела аорты; [TGFB](#) – трансформирующий ростовой фактор-β, [SMADs](#) – внутриклеточные белки - трансдукторы внеклеточных сигналов от лигандов (TGFβ) в ядро, где они активируют транскрипцию гена; [FBN1](#) - фибриллин-1, [NOTCH1](#) - трансмембранный рецепторный белок, типа 1.

3.8.1.1 Синдромные формы АРГА

Ниже приводится краткая клиническая, этиопатогенетическая характеристика основных молекулярно-генетических синдромов, характеризующихся формированием сАРГА.

Синдром Марфана (СМ) имеет АД-тип наследования с ожидаемой частотой 3-5/10 000 и долей неомутаций 20-25% от всех зарегистрированных случаев (т.е. в 20-25% случаев у родителей пациентов заболевания не отмечается). В равной степени это распространяется как на мужчин, так и на женщин. Установлена четкая причинно-следственная связь с мутациями в гене *FBN 1*. *Синдром Марфана* – классическая модель наследуемого нарушения соединительной ткани с вовлечением зрительной, скелетной и сердечно-сосудистой систем. Клинически, помимо характерных изменений со стороны опорно-двигательного аппарата и недоразвития жировой клетчатки, наблюдается патология органа зрения и сердечно-сосудистой системы, что в классических вариантах составляет триаду СМ. Сердечно-сосудистые проявления включают дилатацию и предрасположенность аорты к разрыву на уровне синусов Вальсальвы, пролапс митрального, трикуспидального клапанов, расширение проксимальной легочной артерии. Близорукость является наиболее распространенной особенностью рефракции (смещение хрусталика от центра зрачка наблюдается в 60% случаев). Скелетные проявления включают аномалии скелета: гипермобильность и нестабильность суставов (ГМС), непропорционально длинные конечности для размера тела (удлинённые трубчатые кости), воронкообразную или килевидную деформацию грудной клетки, сколиоз, арахнодактилию, гипоплазию скуловых дуг и пр.

Признано, что молекулярные нарушения и фенотип недостаточны для точной стратификации «аортального риска». Убедительным доказательством служит схожесть клинических проявлений СМ с другими молекулярными синдромами в 10% случаев при полностью выполненных международных критериях СМ, к примеру, при установленных мутациях в различных генах, кодирующих *FBN 1* и *TGF-βR2* при СМ и ЛДС соответственно [114]. Внутрисемейная изменчивость иллюстрирует тот факт, что те же молекулярные дефекты могут иметь различные последствия у разных индивидуумов. При крайне выраженном фенотипическом полиморфизме, наличие мутаций в «неонатальных» экзонах 24-32 региона гена *FBN1* предполагает развитие более тяжелого фенотипа. Ранее рассматривалась причастность мутаций в гене *FBN 1*, приводящие к развитию нсАРГА без классических признаков СМ [115]. В целом, СМ включает в себе повышенный риск дилатации и РА, которые

являются основной причиной повышенной смертности данной категории пациентов.

Важно СМ дифференцировать с врожденной контрактурной арахнодактилией (следствие мутации в гене FBN2) при которой расширение аорты отмечается редко и прогрессирование дилатации оспаривается [116]. Характеризуется марфаноподобной внешностью с высоким, худым габитусом с классической долихостеномелией и арахнодактилией. При рождении в наиболее тяжелых случаях отмечаются контрактуры крупных суставов (колени и лодыжки) и проксимальных межфаланговых суставов пальцев рук и ног (камптодактилия). Могут наблюдаться контрактуры тазобедренных суставов, приведение большого пальца и косолапость. Контрактуры с течением времени обычно улучшаются. Наибольшую значимость имеют кифоз / сколиоз; начинающиеся уже в младенческом возрасте, имеющие социальное значение в виду прогрессирующего течения и наблюдаемые более чем в половине случаев.

Синдром Луиса-Дитца (ЛДС, тип 1; ЛДС, тип 2) – результат мутаций в рецепторах TGFBR1 или TGFBR2. Характеризуется более агрессивным течением, нежели СМ [114]. Проявляется триадой аномалий: костными (арахнодактилия, долихостеномелия, камптодактилия, сколиоз, гипермобильность суставов, килевидная ДГК) черепно-лицевыми (волчья пасть, глазной гипертелоризм и краниосиностозы) и сосудистыми (извилистость артерий, восходящая аневризма или расслоение аорты). Большинство пациентов с аневризмами первоначально имеют ограниченные проявления в аорте. Однако существует повышенный риск аневризм и расслоений других сосудов, в том числе аневризм сосудов головного мозга, особенно в случае мутаций в рецепторах TGFBR2 типа (ЛДС 2 типа).

Синдром Луиса-Дитца (ЛДС, тип 3) обусловлен мутациями в гене SMAD3, кодирующем внутриклеточный эффектор TGF- β -сигналинга Decapentaplegic 3 (mothers against decapentaplegic homolog 3, MADH3) [117]. Фенотип SMAD3-ассоциированного аневризма-остеоартрит синдрома (a SMAD3-related aneurysms-osteoarthritis syndrome) напоминает ЛДС, однако мутаций в FBN1, TGF-BR1 и TGF-BR2 отсутствуют [118]. У части пациентов отмечается марфаноподобный габитус, у других – черепно-лицевые аномалии (дисморфии) с такими особенностями внешности, как гипертелоризм и аномалии увули в виде широкого и раздвоенного язычка (напоминающего таковой при ЛДС). Дебют заболевания характеризуется ранним началом остеоартрита и рассекающего остеохондрита (в литературе обозначается как ЛДС с остеоартритом). Часто проявляются кардиоваскулярные нарушения, включающие диссекцию и развитие АГА. Аневризмы ранее классифицировали как несиндромные.

В настоящее время ЛДС тип 3 чаще встречается в структуре сАРГА (перекрывается с сАРГА при СМ или ЛДС типа 1 и 2). В 2% случаев SMAD3 мутации ответственны за несиндромные семейные расслоения АГА [117].

Синдром Луиса-Дитца (ЛДС, тип 4) обусловлен мутацией в гене TGFB2 (190220), кодирующем TGF- β 2. Проявляется формированием АРГА. Клинически кожные и скелетные проявления могут перекрываться с СМ. Отличительная особенность – формирование *миксоматозной болезни митрального клапана* [119].

Синдром Луиса-Дитца (ЛДС, тип 5) обусловлен мутацией в гене TGFB3 (190230), кодирующем TGF- β 3. Проявляется АРГА со схожими кожными и скелетными проявлениями, характерными для СМ (*эл. ресурс OMIM*).

Синдром Луиса-Дитца с болезнью митрального клапана. Клинический вариант течения ювенильного полипоза (синдрома наследственной геморрагической телеангиэктазии). Обусловлен гетерозиготной мутацией в экзоне 10 гена SMAD4 на хромосоме 18q21.2 (OMIM # 175050) [120]. Необычность клинического течения ювенильного полипоза заключается в сопутствующем ПМК с митральной регургитацией и дилатацией аорты в дополнение к желудочно-кишечным гамартаматозным полипам. Телеангиэктазии не выявляются. Показано, что гаплонедостаточность гена SMAD4, играющая определенную роль в TGF- β 1 сигналинге, является вероятной причиной аортопатии и дисфункции митрального клапана [121], что делает это заболевание схожим с проявлениями СМ (154700) и ЛДС (609192).

Синдром артериальной извилистости (*arterial tortuosity syndrome*) – редкое АР-заболевание соединительной ткани, характеризующееся распространенной и выраженной извилистостью, удлинением, частыми стенозами, сегментарной сосудистой гипоплазией, аневризмами аорты и артерий среднего размера [122]. Зачастую вовлекаются костная система и кожа. В основе генетического дефекта лежит гомозиготное или сочетанное гетерозиготное носительство мутаций в гене SLC2A10 (известном как GLUT10), который кодирует трансмембранный белок 10 типа, что приводит к недостатку переносчика глюкозы [123, 124], и также рассматривается в контексте развития инсулинорезистентности [125, 126]. Характеризуется нарушением морфогенеза артерий вследствие нарушения упругих эластических волокон [124]. Большинство пациентов умирает в младенчестве, однако те, которые доживают до взрослого возраста, чувствуют себя хорошо [127].

Элерса-Данло синдром, сосудистый тип / V EDS (ранее обозначался как EDS IV типа) обусловлен мутациями в COL3A1 - гене, кодирующем коллаген типа III. Характеризуется слабостью сосудов и тканей. Характерными внешними признаками, отличающими V EDS от СМ, являются просвечивающаяся кожа, легкое появление синяков, дистрофическое рубцевание и предрасположенность к разрывам кишечника и матки (во время

беременности). Как правило, расслоение или разрыв возникает в артериях среднего размера, хотя иногда в этот процесс вовлекается также и аорта. Предрасположенности к поражению корня аорты не наблюдается. Примерно половина аневризм и расслоений возникает в артериях грудного или брюшного отдела; артерии головы, шеи и конечностей вовлекаются реже [128]. Сообщается о формировании мешотчатых аневризм. Три других редких типа EDS связаны с сосудистыми проблемами. Кифосколиотический тип (ранее — EDS тип VI) характеризуется кифосколиозом, ГМС и мышечной гипотонией. Данное AP-заболевание обусловлено нарушениями ферментативной активности лизилгидроксилазы, кодируемой геном PLOD1. Наблюдаются дилатация или расслоение аорты, разрыв артерий среднего размера [129]. Продолжительность жизни значительно сокращена (50% смертность по достижении возраста 48 лет) из-за спонтанных разрывов внутренних органов и кровеносных сосудов.

Синдром мультисистемной дисфункции гладкой мускулатуры. Периодически повторяющиеся мутации ACTA2 изменяющие Arg179, вызывают дисфункцию клеток гладкой мускулатуры во всем теле. Это приводит к более серьезным и очень пенетрантным сосудистым заболеваниям, которые включают АРГА, открытый аортальный проток, стеноз и расширение сосудов головного мозга, гиперэхогенность перивентрикулярного белого вещества головного мозга на МРТ, легочную гипертензию, а также фиксированные расширенные зрачки, гипотонию мочевого пузыря, незавершенный поворот (мальротация) и гипоперистальтику кишечника [44].

Наследственная геморрагическая телеангиэктазия, тип 1 (болезнь Рандю-Ослера-Вёбера, геморрагический ангиоматоз) — наследственное заболевание (1:5000), в основе которого лежит неполноценность сосудистого эндотелия. I тип генетической болезни ассоциируют с дефектом синтеза коллагена, с геном ENG, расположенным в локусе 9q 33-11, кодирующем трансмембранный гликопротеин, тип I (CD105). Характерна классическая триада признаков: 1 - сосудистые расширения в виде телеангиэктазии кожных покровов и висцеральные сосудистые аномалии (ангиомы, артерио-венозные аневризмы, шунты в лёгких, печени, головном мозге и т.д.); 2 - геморрагический диатез (прежде всего, повторные носовые кровотечения); 3 - АД-тип наследования. На разных участках кожи и слизистых оболочках губ, рта, во внутренних органах образуются множественные ангиомы и телеангиэктазии (аномалии сосудов), которые могут сопровождаться жизнеугрожающими кровотечениями. Аномалии церебральных сосудов обнаруживаются в 5-10 % случаев в виде ангиом, артериовенозных соустьей, аневризм. *Случаев острых РА не описано.* Ошибки в диагностике этого заболевания могут достигать 50-75 % [130].

Аневризма брюшной аорты (АБА). Рассматривается в данном разделе, в связи с возможным метахронным поражением – развитием аневризмы грудного отдела в 20% случаев [131]. В типичных случаях вовлекается брюшная аорта ниже отхождения почечных артерий. Ассоциируется с атеросклерозом, при котором, как правило, отсутствует медиальная дегенерация, наблюдаемая при наследственных АРГА и СМ. Встречается в основном у пожилых мужчин. Семейная агрегация АБА хорошо известна у родственников первой степени – в двенадцать раз повышенный риск развития АБА [132]. Выявлены единичные нуклеотидные полиморфизмы на локусах, увеличивающие риск развития АБА, менделевские гены не установлены [133].

Двустворчатый (бикуспидальный) аортальный клапан без кальцификации (ДАК) в детском и юношеском возрасте, как правило, не проявляется клинически. Однако, в динамике к третьей — четвертой декадам жизни заканчивается формированием кальцифицирующего стеноза аорты. *Риск расслоения аорты в 9 раз выше, чем у пациентов с трехстворчатым аортальным клапаном.*

Расширение аорты при ДАК встречается в любом возрасте. Распространённость ДАК составляет 1 – 2 % в популяции [134, 135, 136], значительно увеличиваясь при до 2-9% при рассечении аорты (РА) типа А и 3% при РА типа В [137]. С учетом высокой распространенности ДАК (табл. 4.11), наблюдаемых случаев диссекции аорты значительно больше, чем при СМ [137].

Таблица 4.11 - Клиническая манифестация поражений аорты при наследственных заболеваниях соединительной ткани		
	Распространенность	Вероятность диссекции
Синдром Марфана	0,01 % (1 : 10 000)	40 %
Бикуспидальный аортальный клапан	1 – 2 %	5 %

Подробное описание аортопатии, ассоциированной с ДАК представлено в главе 5.

3.8.1.2 Несиндромные формы АРГА

Данный раздел представлен недавно открытыми мутациями в генах, ответственных за компоненты сократительного аппарата гладкомышечных клеток (ГМК) аорты.

Семейная АГА (ААТ6). Гетерозиготные мутации в гене АСТА2, кодирующем α -актин ГМК аорты, развитие АГА сочетается с открытым артериальным протоком (ОАП), реже с ДАК и дополнительно проявляется такими симптомами, как сетчатое ливедо (livedo reticularis) и флоккулы радужки. Мутации АСТА2 являются самой частой причиной острой диссекции аорты – 14% всех случаев fТААД [86]. Диссекция возможна при диаметре корня аорты в 4,5 см. Течение менее агрессивное, чем при ЛДС (до 67 лет). Повышен риск других ранних кардио- и цереброваскулярных событий (ранние поражения коронарных артерий с развитием ИБС, ишемические инсульты и

аневризмы сосудов головного мозга) [86]. Болезнь «*МОЯМОЯ*» (# 614042) при АСТА2 мутациях предполагает редкий цереброваскулярный синдром, характеризующийся двусторонней прогрессирующей окклюзией или стенозом терминальных ветвей внутренних сонных артерий, ведущей к формированию *сети коллатеральных (дополнительных) сосудов на основании мозга* (яркая отличительная черта заболевания) [9, 44, 86]. Отмечается значительно повышенный риск расслоения АГА при минимальных изменениях аорты у беременных.

Семейная АГА (ААТ4) вызвана гетерозиготными мутациями в гене MYH11, кодирующем белок тяжелых цепей миозина 11 ГМК. Является главным сократительным белком, продуцируемым в ГМК. Аневризма корня аорты часто ассоциирована с ОАП; рассечение наблюдается не часто [64, 69]. Редко, но могут отмечаться: аневризма и рассечение нисходящей аорты, интракраниальные аневризмы сонных артерий, ранее начало ИБС, облитерирующего эндартериита периферических сосудов, инсультов. Отмечается *семейный анамнез внезапной смерти уже на четвертом десятилетии жизни*. Специфического фенотипа не описано.

Семейная АГА (ААТ7). Мутации в гене, кодирующем киназу, контролирующую контрактильную функцию легких цепей миозина ГМК (myosin light chain kinase, MYLK) на хромосоме 3q21, *могут вызывать диссекцию аорты без формирования первичной аневризмы* [65].

TGF- β 1-зависимые васкулопатии. Мутации в рецепторах TGFBR 1 (ААТ5, ЛДС 1) и TGFBR 2 (ААТ3, ЛДС 2) могут вызывать патологию, ограниченную проявлениями в аорте. Вместо развития классических синдромальных особенностей ЛДС, может отмечаться мягкий профиль (фенотип) ЛДС [157]. Существует повышенный риск аневризм и расслоений других сосудов, в том числе аневризм сосудов головного мозга, особенно в случае мутаций в рецепторах TGFBR 2 типа (ЛДС 2).

Семейная АГА (ААТ8) ассоциируется с гетерозиготными миссенс мутациями в гене PRKG1, кодирующем цГМФ-зависимые регуляторные протеинкиназы, типа I (PRKG / PRKG1B) [138]. Протеинкиназы играют важную роль в релаксации гладких мышц сосудов (уменьшении контрактильных свойств сосудистых ГМК) и ингибировании агрегации тромбоцитов [139]. Клинически проявляются наследственными АРГА обоих типов А и В с АД-типом наследования. Расслоение аорты может произойти во втором десятилетии жизни. Проявляется внезапной смертью в возрасте 17-18 лет (до 37-45 лет) одинаково как у женщин, так и мужчин. Со стороны сердечно-сосудистой системы редко, но могут отмечаться извитость грудной аорты, аневризмы коронарных артерий и их рассечение, аневризма межпредсердной перегородки. Возможны метахронные поражения \ аневризмы брюшной аорты. Не часто, но отмечаются цереброваскулярные заболевания малых сосудов.

Семейная АГА (ААТ9) обусловлена гетерозиготными мутациями в гене MFAP5, кодирующем микрофибрил-ассоциированный гликопротеин 2 (microfibril-associated glycoprotein 2; MAGP2). Является компонентом эластин-ассоциированных (фибриллин-содержащих) микрофибрил ВКМ [67]. Кодируемый белок способствует прикреплению клеток к микрофибрилам через альфа-V-бета-3-интегрин. Поражение аорты чаще ограничивается расширением или формированием аневризмы, диссекция развивается редко. У некоторых пациентов отмечается пролапс митрального клапана, развитие фибрилляции предсердий. Нечасто, но могут проявляться фенотипические признаки костно-скелетных аномалий в виде врожденной ДГК (pectus excavatum / carinatum), арахнодактилия, арковидное небо).

КЛЮЧЕВЫЕ ПОЛОЖЕНИЯ

- Дифференциальный диагноз основывается, в первую очередь, на исключении известных генетических синдромов с последующим генетическим консультированием и обследовании родственников первой линии.
- Особое значение следует придавать специфическим клинико-фенотипическим проявлениям, предполагающих риск диссекции аорты без формирования первичной аневризмы, ранних цереброваскулярных заболеваний.

4.8.2. Дифференциальная диагностика острого аортального синдрома

До 30% пациентов с острым РА поступают с другим диагнозом. Увеличение шансов на своевременную диагностику всех ОАС предполагает принятие во внимание сочетание дотестовых вероятностей (табл. 4.10, табл. 4.11), включающих клинические данные, лабораторные и визуализирующие исследования.

Таблица 4.10 - Клинические данные, полезные (использующиеся) для априорной оценки ОАС

Условия высокого риска	Характеристики боли высокого риска	Условия высокого риска при обследовании
<ul style="list-style-type: none"> ▪ Синдром Марфана (или другие заболевания соединительной ткани) ▪ Семейный анамнез заболеваний аорты ▪ Ранее известный порок аортального клапана ▪ Ранее известная АГА ▪ Предшествующие воздействия на аорту (в том числе операции на сердце) 	<ul style="list-style-type: none"> ▪ Боль в груди, спине, или боли в животе, описываемые одной из следующих характеристик: <ul style="list-style-type: none"> – резкое начало – большая интенсивность – разрывающий характер 	<ul style="list-style-type: none"> ▪ Признаки дефицита перфузии ▪ Дефицит пульса ▪ Разница систолического АД ▪ Локальный неврологический дефицит (в сочетании с болью) <ul style="list-style-type: none"> ▪ Диастолический шум на аорте (впервые появившийся и сочетающийся с болевым синдромом) ▪ Гипотония или шок

Для дифференциальной диагностики или выявления осложнений требуется проведение следующих лабораторных исследований, перечисленных в табл. 4.12

Таблица 4.12 - Лабораторные исследования, необходимые при остром РА

Лабораторные тесты	Выявление признаков:
Количество эритроцитов	Потеря крови, кровотечение, анемия
Количество лейкоцитов	Инфекция, воспаление (ССВО)
С-реактивный белок	Воспалительный ответ
Прокальцитонин	Дифференциальная диагностика между ССВО и сепсисом
КФК	Реперфузионное повреждение, рабдомиолиз
Тропонин I или T	Ишемия миокарда, инфаркт миокарда
Д-Димер	РА, тромбоэмболия легочной артерии, тромбоз
Креатинин	Почечная недостаточность (существующая или развивающаяся)
АСТ/АЛТ	Ишемия печени, поражение печени
Лактат	Ишемия кишечника, метаболические нарушения
Глюкоза	Сахарный диабет
Газы крови	Метаболические нарушения, насыщение кислородом

Сокращения: ССВО – синдром системного воспалительного ответа; РА — расслоение аорты.

При повышенном уровне D-димера подозрение на РА возрастает [91]. Как правило, уровень D-димера сразу очень высокий, по сравнению с другими заболеваниями, при которых уровень D-димера повышается постепенно. D-димер обладает самой высокой диагностической ценностью в течение первого часа [91]. Если D-димер отрицательный, по-прежнему должна сохраняться повышенная настороженность в отношении наличия ИМГ и ПАЯ.

Так как РА поражает среднюю оболочку стенки аорты, были предложены несколько биомаркеров, связанных с травмой эндотелия сосудов или ГМК (миозин гладких мышц), сосудистой интерстиция (кальпонин, матриксные металлопротеиназы 8), эластический ламин аорты (растворимые фрагменты эластина) и признаки воспаления (тенасцин-С) или тромбоза, которые в настоящее время изучаются, но еще не вошли в реальную клиническую практику [89, 90].

Диагностическая визуализация при остром РА

КТ, МРТ, и ЧП-ЭхоКГ одинаково надежны для подтверждения или исключения диагноза острого РА [140]. Однако проведение КТ и МРТ должны обсуждаться прежде ЧП-ЭхоКГ для оценки распространения острого РА и вовлечения ветвей аорты, а также для диагностики ИМГ, ПАЯ и ТПА [141, 142]. В свою очередь, ЧП-ЭхоКГ с использованием доплерографии обладает

преимуществом при оценке кровотока через фенестрации и определении их расположения. ЧП-ЭхоКГ может представлять большой интерес у очень нестабильных пациентов, и может быть использована для контроля за изменениями как интраоперационно, так и в послеоперационном периоде в отделении интенсивной терапии [143].

КЛЮЧЕВЫЕ ПОЛОЖЕНИЯ

Основной целью визуализации при остром РА является комплексная оценка всей аорты, в том числе диаметров, формы аорты, и распространения расслоения, вовлечения в процесс расслоения корня аорты, отношения с прилежащими структурами, и наличие внутрисстеночного тромбоза [91, 144]. Дополнительно необходимо выявить сопутствующие ИМГ, ПАЯ и вовлечение в аневризматическое поражение ветвей аорты.

4.9. Оценка риска и прогноз

4.9.1. Естественное течение

Нормальные диаметры восходящего отдела аорты по результатам МСКТ и рентгенографии ОГК представлены в таблице 4.13 [145].

Таблица 4.13 - Размеры корня и восходящего отдела аорты в норме			
Отдел аорты	Границы средних значений, см.	Стандартное отклонение от среднего, см.	Тип исследования
Корень аорты (женщины).	3,50-3,72	0,38	КТ
Корень аорты (мужчины)	3,63-3,91	0,38	КТ
Восходящая аорта (мужчины, женщины).	2,86	-	РОГК
<i>Примечание:</i> КТ-компьютерная томография, РОГК- рентгенография органов грудной клетки.			

В течение жизни человека диаметр аорты постепенно увеличивается со скоростью 0,12- 0,29 мм в год [146]. Ожидаемое в норме расширение аорты составляет около 0,9 мм у мужчин и 0,7 мм у женщин на каждое десятилетие жизни [57]. Медленный, но прогрессирующий процесс дилатации аорты считается следствием старения, связанным с более высоким коэффициентом соотношения коллагена к эластину, наряду с повышением жесткости сосудов, давления и пульса [147, 54]. Дополнительно существует зависимость от пола (диаметр аорты > у мужчин), однако с возрастом различия нивелируются.

При измерении других (брюшного) отделов аорты различия, связанные с полом, нивелируются, если учитывается ППТ.

Лимитированные физические нагрузки имеют лишь ограниченное влияние на физиологическое ремоделирование (расширение) КА - верхний предел (99-й перцентиль) значений диаметра составляет 40 мм у мужчин и 34 мм у женщин [148].

4.9.2. Скорость прогрессирования наследственных АГА

Семейные (несиндромные) АГА растут быстрее, чем дегенеративные формы – со скоростью до 2,1 мм/год (общие данные для аневризм восходящей и нисходящей грудной аорты); темпы роста «спорадических» форм АГА могут составлять до 3 мм/год. При ДАК скорость расширения аорты составляет примерно 0,5 мм/год [149].

Темпы роста синдромных форм АГА различны: при СМ в среднем составляют 0,5-1 мм/год, при ЛДС – могут составлять > чем 10 мм/год (смерть наступает в среднем в 26 лет) [150, 151, 152,149].

Темпы роста аневризм нисходящей аорты быстрее – до 3 мм/год, чем восходящей – 1 мм/год [153]. Средняя скорость роста аневризм дистальных отделов нисходящей аорты после хирургической коррекции АоК и проксимальной аорты у пациентов с СМ составляет $0,58 \pm 0,5$ мм / год. Диссекции, неотложные вмешательства и артериальная гипертензия при СМ ассоциируются с большим диаметром дистальных отделов аорты в отдаленные сроки и с более значительной скоростью расширения аорты в течение времени [154].

4.9.3. Риск расслоения аорты

Аневризма аорты обычно предшествует её расслоению. В большинстве случаев риск разрыва аорты увеличивается при максимальных размерах аорты около 55 мм [6]. Однако, по данным *IRAD* почти 60% РА восходящей аорты происходит при её диаметре < 55 мм – общепринятого критерия расширения аорты [14].

При дегенеративных формах АГА существует быстрый рост риска РА или разрыва при диаметре аорты > 60 мм для восходящего отдела и > 70 мм для нисходящего отдела аорты [155]. Индивидуальный риск РА при меньшем диаметре аорты очень низок.

Риск РА наследственных АГА резко возрастает при диаметре уже < 50 мм и при темпах роста аневризмы:

- 0,8 мм/год – при сАРГА (при СМ);
- 1 мм/год – при нсАРГА (у лиц с мутацией в TGFBR2, MYH11, ACTA2) [156, 157, 86]
- 3,3 мм/год – при спорадической форме АРГА.

Риск осложнений АГА условно можно классифицировать на 3 категории по индексу размера аорты (ИРА), который вычисляется, как соотношение диаметра аорты к ППТ (табл. 4.14).

Таблица 4.14 - Категории риска АРГА по индексу размера аорты

Категория риска	Ежегодная частота осложнений	Индекс размера аорты (ИРА)
Низкий	4 %	< 2,75 см ² /м ²
Средний	8%	между 2,75 и 4,25 см/м ²
Высокий	20%	> 4,25см/м ²

Сокращения: ИРА – индекс диаметра аорты. *Примечание:* верхний предел нормы ИРА в 2,1 см/м² установлен на уровне аортального синуса.

4.9.4. Риск сопутствующих сердечно-сосудистых заболеваний

При дегенеративных формах АГА существует повышенный риск сердечно-сосудистых событий, в основном, не связанных с аневризмой, но достоверно связанных с общими факторами риска (курение, артериальная гипертензия и пр.) и патологическими состояниями (например, воспаление) [158]. У пациентов с АБА 10-летний риск смертности от любой сердечно-сосудистой причины (инфаркт миокарда, инсульт) может превышать ассоциированную с аневризмой смерть более чем в 15 раз [159]. Даже после успешного хирургического лечения АГА и/или АБА, пациенты остаются в группе повышенного риска сердечно-сосудистых событий [158].

При наследственных формах АГА хорошо спланированных рандомизированных клинических испытаний (РКИ), направленных на изучение общего сердечно-сосудистого прогноза не проводилось. Требуется выполнение общих правил и врачебных мероприятий по вторичной кардиоваскулярной профилактике АРГА (см. раздел 4.10), помимо специфической терапии АГА.

4.9.4.1. Риск ассоциированного поражения артериального дерева

Возможны тандемные поражения – аневризмы различных локализаций, при уже имеющейся АГА: с увеличением риска наблюдаются АБА – приблизительно в 12%, головного мозга – в 9 - 14% и периферических артерий (подвздошных или подколенных) – в 5% случаев (данные приблизительны) [62]. Риск аневризм и расслоений других сосудов, включая мозговые артерии, увеличивается при наличии TGFBR1 / TGFBR2, SMAD3 – мутаций.

При имеющейся АБА (в большинстве случаев у женщин и пожилых лиц) также отмечаются как синхронные, так и метахронные (возникающие через

промежутки времени) АГА – в 20-27% [131], периферические аневризмы (бедренные или подколенные) – в 14% случаев [160, 161]; ДАК и/или его недостаточность 3 степени и большой размер восходящей аорты (8,0% против 2,6% соответственно с и без наличия АБА) [162].

4.9.4.2. Риск наличия семейных аортопатий

При нсАРГА при составлении семейных родословных только в 19-21% случаев у пробанда обнаруживаются родственники I линии / степени родства [151, 43].

При сАРГА семейная связь с поражением аорты у родственников первой линии встречается с частотой до 50 %.

Прогноз. Острое расслоение восходящей аорты сопровождается высокой летальностью: - 40% в начале заболевания. Смертность составляет 1 - 2% в час от начала симптоматики; летальность в течение года — 90%. Расслоение по типу А — экстренная хирургическая патология. Консервативное лечение сопровождается летальностью около 20 % в течение первых 24 часов, 30% в течение 48 часов от начала проявления, 40% к 7 дню и 50% к концу 1 месяца.

Даже с хирургическим лечением частота смертности достигает 10% в течение 24 часов, 13% в течение 7 дней и около 20% в течение 30 дней.

Ожидаемая продолжительность жизни при своевременной и правильной тактике лечения может приближаться к средне-популяционной.

КЛЮЧЕВЫЕ ПОЛОЖЕНИЯ

- *В настоящее время доступен небольшой объем данных о естественном течении новых молекулярных нарушений при нсАРГА.*
- *Прогрессирование заболевания и риск внезапного разрыва стенки аорты при наследственных аортопатиях находится в зависимости от вида мутаций и гена, ассоциированного с аневризмой.*
- *Острое расслоение восходящей аорты сопровождается крайне высокой летальностью.*

4.10.Профилактика и лечение

При выявлении АГА с целью оценки тяжести и прогноза заболевания рекомендуются общие и дополнительные мероприятия / исследования (табл. 4.15).

Таблица 4.15 - Общие и дополнительные мероприятия при выявлении АРГА.		
Общие рекомендации	Класс а	Уровень β
При выявлении аневризмы аорты любой локализации, рекомендуется обследование / оценка всей аорты и аортального клапана в начале и в течение последующего периода наблюдения.	I	C
Пациенты с аневризмой аорты имеют повышенный риск	IIa	C

ССЗ: должны быть рассмотрены общие принципы профилактики ССЗ.		
<i>Примечание:</i> ^a — класс рекомендации; ^b — уровень доказательств.		

При подозрении на наследственный характер АГА рекомендовано:

1. выполнение 2D-ЭхоКГ с оценкой диаметра корня аорты (синусов Вальсальвы) и восходящей аорты, в сравнении с соответствующими возрасту номограммами, индексированными по площади поверхности тела (ППТ), оценка структуры АоК. При плохой визуализации аорты рассмотреть возможность выполнения КТ, МРТ [106];

2. визуализация всей аорты и/или цереброваскулярных артерий при наличии семейного анамнеза сосудистых заболеваний, в частности восходящей грудной аорты (существует 10 % вероятность скрытой интракраниальной аневризмы);

3. при предполагаемом наличии TGFBR2-, TGFBR1- или SMAD3-мутаций (в частности, подозрении на наличие ЛДС или SMAD3-ассоциированного аневризма-остеоартрит синдрома), в обязательном порядке рекомендуются визуализация мозгового кровообращения, нисходящей грудной и брюшной аорты, артериальных ответвлений от аорты;

4. у лиц с наличием / предположением АСТА2-мутаций кроме визуализации аорты рекомендуется выполнение КТ-ангиографии сердца и цереброваскулярных изображений с целью оценки сердечно-сосудистых / цереброваскулярных заболеваний.

4.10.1. Генетическое консультирование

Существуют рекомендации по генетическому скринингу и тестированию при наследственных аортопатиях (табл. 4.16).

Возможна пренатальная диагностика при беременности с повышенным риском АРГА, если существуют анамнестические данные об имеющейся патологии в семье.

Современные исследования молекулярных механизмов развития СМ направлены не только на уточнение объема оперативного вмешательства, но и на поиск новых фармакологических подходов для уменьшения выраженности клинических симптомов.

Рекомендация	Класс ^a	Уровень ^b
При подозрении на синдромный характер поражения аорты (сАРГА) рекомендуется проводить скрининг родственников первой линии (родителей, братьев и сестер, детей) на предмет наличия АГА	I	A
Рекомендуется обследование родственников первой линии	I	C

(родители и сиблинги) пациента с АРГА для идентификации семейной формы, при которой риск передачи мутации/заболевания в семье составляет 50%.		
После появления серьезного подозрения на наличие семейной формы АРГА рекомендуется направить пациента к генетику для обследования семьи и молекулярных исследований.	I	C
Изменчивость возраста появления симптоматики определяет проведение скрининга каждые 5 лет у “здоровых” родственников, входящих в группу риска до установления или исключения диагноза на основании клинических или молекулярных исследований.	I	C
При семейных нсАРГА должен обсуждаться скрининг в отношении аневризм, не только грудной аорты, но и всей артериальной системы (в том числе мозговых артерий).	IIa	C
Примечание: ^a — класс рекомендации; ^b — уровень доказательств. Сокращение: нс/с АРГА — несиндромные / семейные аневризмы и расслоения грудной аорты.		

4.10.2. Хирургические вмешательства (профилактически ориентированные)

Профилактические мероприятия в виде хирургического протезирования аорты, а в некоторых случаях и АоК (сочетание дилатации аорты с ДАК, его недостаточность и др.) приводят к хорошим клиническим результатам при своевременном проведении оперативного вмешательства.

На первое место выходит своевременность диагностики данных жизнеугрожающих состояний, а также точное формирование показаний для оперативного вмешательства, что зачастую является сложной задачей из-за практически бессимптомного течения аневризмы, вплоть до диссекции или разрыва аорты.

Показания к операции основываются на размере диаметра аорты (А), скорости расширения аорты (Б) и статистических данных, основанных на результатах оперативных вмешательств при взвешенном риске осложнений в ходе естественного течения болезни и плановых операций.

4.10.2.1. Лечебная тактика в зависимости от размера АГА

Основные решения, касающиеся лечебной тактики относительно аневризм аорты, принимаются в зависимости от их размера.

В целом, современные данные, основанные на оценке «риск / польза» рекомендуют превентивную хирургическую коррекцию (экстирпацию) бессимптомной АГА с целью предотвращения её разрыва и диссекции независимо от этиологии при максимальном диаметре аорты для восходящей аорты при ≥ 55 мм и нисходящей аорты - 65 мм [163].

При классических (негенетических) вариантах АГА может рассматриваться более низкий порог – < 50 мм у пациентов с дополнительными факторами риска, такими как:

- семейный анамнез
- артериальная гипертензия
- коарктация аорты (КоА)
- увеличение диаметра аорты > 3 мм / год
- возраст
- площадь поверхности тела
- сопутствующие заболевания
- тип операции

Нижние пороговые значения диаметра аорты также могут рассматриваться у пациентов с низким риском, если возможным является выполнение клапаносохраняющей операции в высококвалифицированном центре [164].

Для пациентов, имеющих показания к операции на АоК, нижние пороговые значения могут быть использованы при сопутствующем протезировании аортального клапана (>45 мм), в зависимости от возраста, ППТ, этиологии поражения клапана, и интраоперационной формы и размера восходящей аорты. Показания к операции при поражении АоК рассматриваются в соответствующих рекомендациях (ESC/EACTS, 2012) [165].

Выбор между полным протезированием восходящей аорты, в том числе протезированием корня аорты с реимплантацией коронарных артерий, и частичного протезирования аорты выше СТГ, зависит от диаметра аорты на разных уровнях, в частности на уровне синусов Вальсальвы.

В случаях полного протезирования выбор между клапаносохраняющим вмешательством и имплантацией композитного протеза с протезом клапана зависит от анализа функции аортального клапана и анатомии, размера и распространения АГА, ожидаемой продолжительности жизни, желаемого статуса антикоагуляции, и опыта хирургической бригады

При генетических АРГА имеются отличные от классических представлений, показания для профилактического хирургического восстановления аорты (предотвращения последующего расслоения или разрыва) (табл. 4.17) [18,29].

Таблица 4.17 - Рекомендации по хирургическим вмешательствам при наследственно-обусловленных аневризмах восходящей аорты (на основании диаметра)

Генетические синдромы / доказанные мутации	Диаметр аорты	Класс	Уровень	Комментарий
Синдром Марфана	≥ 50 мм (максимальный)	I	C	— для восходящей аорты; 60 мм - для нисходящей аорты [166]. Основные доказательства являются

	диаметр)			противоречивыми, однако целевая группа не рекомендует другой порог [167, 114]. — при принятии решения следует учитывать форму различных отделов аорты
	45 мм (нижний порог)	IIa	C	— может рассматриваться при дополнительных факторах риска, в том числе семейном анамнезе диссекции, при тяжелой недостаточности аортального / митрального клапана, при планировании беременности
Марфаноподобные состояния (фенотипы)	≥ 50 мм			— пациентов без выполненных полных критериев СМ, следует рассматривать как пациентов с СМ [1].
ЛДС с подтвержденными TGFBR1 / TGFBR2 мутациями	42 мм	IIa	C	— показаны более ранние вмешательства: - внутренний диаметр восходящей аорты по данным чреспищеводной ЧП-ЭхоКГ
	44 мм – 46 мм и >	IIa	C	— внешний диаметр см по данным КТ или МРТ [18]
ЭДС	Не-известно			— подвергаются высокому риску осложнений со стороны аорты; в настоящее время нет доступных данных для установления определенного порогового значения диаметра аорты для вмешательства.
нсАРГА с подтвержденными мутациями в МУН 11 / АСТА 2	45 мм – 50 мм			— диаметр восходящей аорты
нсАРГА	45 - 50			если родственники имели расслоение аорты с документированным минимальным расширением диаметра аорты.
Синдром Тернера	27,5 мм / м ² .			— должно проводиться индексирование диаметра аорты к площади поверхности тела [168]
Аневризма аорты с ДАК	≥ 55			приводит к более низкому риску осложнений, чем при СМ [169]
<i>Примечание:</i> а — класс рекомендации; b — уровень доказательств.				

Симптоматические аневризмы необходимо подвергать резекции независимо от размера.

4.10.2.2. Лечебная тактика в зависимости от скорости расширения аорты

Скорость расширения аорты, при которой должна быть рассмотрена операция, является предметом дискуссий.

Основные принципы оценки темпов расширения аорты:

1. Следует взвесить прогностическое значение в отношении точности измерений и их воспроизводимости.

2. Необходимо опираться на исследования, выполненные с использованием соответствующих методов и техник измерений, принятых на том же уровне аорты. Это может быть проверено путем анализа снимков, а не только с учетом размеров, указанных в заключении.

3. Когда темпы прогрессирования оказывают влияние на принятие решения о тактике ведения, они должны быть оценены с использованием альтернативных методов (например, ТТ-ЭхоКГ, КТ или МРТ) и с соотносением их показателей (т.е. соответствие должно быть проверено).

4. В случае пограничных размеров АГА во внимание должны быть приняты индивидуальный и семейный анамнез, возраст пациента и ожидаемый риск процедуры (табл. 4.18).

Таблица 4.18 - Рекомендации по хирургическим вмешательствам при наследственно-обусловленных аневризмах восходящей аорты (на основании темпов роста / расширения)

Генетические или молекулярные синдромы / доказанные мутации	Темпы роста аорты (мм / год) *	Класс	Уровень	Комментарий
Синдром Марфана	2 - 3	Па	С	- может рассматриваться только как дополнительный фактор риска*
Для всех остальных с нсАРГА регургитацией	> 5 мм	-	-	

Примечание: * - должно быть соблюдено следующее условие: при повторных исследованиях используются те же аппаратные методы визуализации, на том же уровне аорты, с пошаговым сравнением и подтверждением другим методом [29].

4.10.3. Медикаментозное лечение

Для выработки стратегии лечения АРГА требуется скоординированный вклад мультидисциплинарной команды специалистов, знакомых с данной патологией, в том числе медицинского генетика, кардиолога и кардиохирурга (табл. 4.19).

Предполагается модификация сердечно-сосудистых факторов риска, включая курение и гиперлипидемии и пр.

Стандартная тактика лечения любых форм АГА предполагает агрессивный контроль артериального давления для уменьшения воздействия «гемодинамического стресса» на стенку аорты.

Пациентам с СМ рекомендуется регулярно принимать бета-адреноблокаторы (БАБ). Схожие рекомендации применимы к пациентам с другими сАРГА [13]. Медикаментозная терапия должна рассматриваться также и в детском возрасте при дилатации аорты.

Таблица 4.19 - Терапевтическая тактика и стратегия ведения пациентов с наследуемыми формами АРГА

Заболевание	Лечение	Наблюдение
Синдром Марфана	β-блокаторы (I, A) Лозартан (Шь, A)	- ЭхоКГ 1 раз в год при диаметре КА < 45 (1 раз в 6 месяцев во всех других случаях) - МРТ 1 раз в 5 лет при нормальном диаметре аорты выше синуса Вальсальвы, (МРТ 1 раз в год во всех остальных случаях)
Синдром Элерса - Данло	Целипролол. Польза хирургического лечения не доказана	Схема не разработана (расслоение/разрыв часто случаются при нормальных диаметрах)
TGFβ-зависимые васкулопатии: - синдром Луиса-Дитца - аневризма-остеоартрит - TGFβ ₂	Исследования пока не проводились – применяется адаптированное лечение как при СМ	- ТТ-ЭхоКГ 1 раз в 6 месяцев - КТ/МРТ «от головы до таза» 1 – 2 раза в год
нсАРГА	Исследования пока не проводились – применяется адаптированное лечение как при СМ	- такое же, как и при СМ - дополнительно требуется прицельный поиск генетических факторов риска (АСТА2 мутаций и пр.)
нсАРГА с ДАК	Применяется адаптированное лечение как при СМ	- ТТ-ЭхоКГ 1 раз в 6 месяцев (срок проведения исследования зависит от функционального состояния клапанного аппарата)
нсАРГА с ОАП протоком	Исследования пока не проводились – применяется адаптированное лечение как при СМ	- такое же, как и при СМ
<i>Сокращения:</i> ДАК - двустворчатый аортальный клапан; КА – корень аорты; КТ/МРТ – компьютерная / магниторезонансная томография; СМ – синдром Марфана; нсАРГА – несиндромные (семейные) аневризмы грудной аорты; ОАП – открытый аортальный проток; ТТ-ЭхоКГ – трансторакальная эхокардиография.		

Разрабатываются многообещающие терапевтические подходы с применением антагонистов рецепторов 1 типа ангиотензина (АТ1R) – лозартана в лечении пациентов с СМ. По состоянию на 2015 год имеются ряд

доказательств (4-ре двойных слепых плацебо контролируемых РКИ), как минимум, сопоставимого эффекта лозартана с БАБ в предупреждении скорости расширения корня аорты.

Прямое сравнение лозартана и ателолола в двух РКИ не продемонстрировало существенных различий в прогрессировании аневризмы корня и диаметра восходящей аорты при СМ в течение 3-х лет наблюдений [170]. Дополнительно назначение лозартана к БАБ в исследовании COMPARE (COzaar in Marfan PAtients Reduces Aortic Enlargement) убедительно продемонстрировало пользу препарата, независимо от гемодинамического ответа [171,172], тогда как в другом РКИ, не оказало протективного ограничения дилатации аорты за 3-летние периоды наблюдений [173]. Противоречие результатов объясняется сильной вариабельностью ответа на лечение в зависимости от гаплонедостаточности гена FBN 1 [174].

Убедительных данных в пользу назначения альтернативных препаратов из группы блокаторов РААС, таких как иАПФ (Эналаприл) не получено.

КЛЮЧЕВЫЕ ПОЛОЖЕНИЯ

- *Генетическая консультация рекомендуется всем пациентов с АГА, когда болезнь не может быть объяснена только классическими факторами риска.*
- *Критическим максимальным размером диаметра аорты, служащим показанием для хирургического лечения независимо от этиологии, является диаметр ≥ 55 мм.*
- *При наследуемых аортопатиях, показания к профилактически ориентированным хирургическим вмешательствам основываются в основном на диаметре аорты. Критический размер диаметра аорты, служащий показанием для хирургического лечения отличен при различных вариантах генетических мутаций.*
- *Превентивная хирургическая коррекция АГА основывается на оценке «риск/польза» и соответственно взвешенном риске осложнений в ходе естественного течения болезни и плановых операций.*
- *Подчеркивается важность комплексной оценки аорты и аортального клапана у пациентов с АГА, как при первичном обследовании, так и во время наблюдения.*
- *Наряду с широким внедрением в терапевтическую тактику лечения АГА β -адреноблокаторов, практический врач должен быть ориентирован на применение сартанов.*
- *Помимо специфической терапии требуется соблюдение общих правил и врачебных мероприятий вторичной кардиоваскулярной профилактики АРГА.*

5. Заболевания аорты, ассоциированные с двухстворчатым аортальным клапаном

Пациенты с двухстворчатым аортальным клапаном (ДАК) часто имеют сопутствующую аортопатию, ассоциированную с дилатацией, коарктацией и/или диссекцией (рассечением, РА) аорты. Указанная сосудистая патология, ассоциированная с ДАК, рассматривается в рекомендациях по диагностике и лечению клапанных пороков сердца (АНА/ACC, 2014 г.; ESC, 2012 г.) и аневризмы грудной аорты (ESC, 2014 г.) [1, 13, 29].

5.1. Эпидемиология и типы двустворчатого аортального клапана

ДАК является наиболее часто встречающимся врожденным пороком сердца с распространенностью 1-2% в популяции, чаще среди мужчин, чем у женщин в соотношении от 2:1 до 4:1 [135, 136, 175, 176, 177].

В > 70% случаев ДАК является результатом слияния левой и правой коронарной створки (ЛКС, ПКС). Слияние ПКС с некоронарной створкой (НКС) встречается в 10-20%, а сращение ЛКС с НКС — в 5-10% [178]. Истинные ДАК и клапаны с единой комиссурой встречаются очень редко.

Схематичное изображение типов ДАК представлено на рис. 4.1

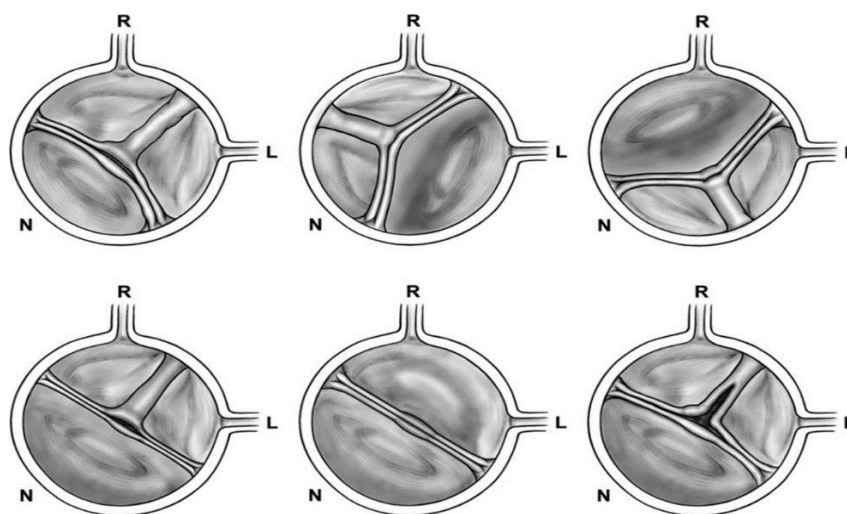


Рисунок 4.1 – Типы двустворчатого аортального клапана при ТТ-ЭхоКГ. Вверху слева-направо: тип 1 – полное сращение правой и левой коронарных створок (комиссуры на 10 и 5 часов, асимметрия некоронарной створки - меньшая); тип 2 – полное сращение правой и некоронарной створок (комиссуры на 1 и 7 часов, асимметрия левой коронарной створки - большая); тип 3 – полное сращение левой и некоронарной створок (комиссуры на 2 и 8 часов или на 1 и 7 часов, асимметрия правой коронарной створки - большая). Внизу слева-направо: тип 4 – как тип 1, но с симметричными створками; тип 5 – как тип 1, но без перемычки от сращения створок; тип 6 – как тип 1, но с неполным сращением створок. На рисунке: R – правая коронарная створка, L – левая коронарная створка, N – некоронарная створка.

5.2. Расширение аорты при ДАК

Расширение корня и восходящего отдела аорты у пациентов с ДАК, в том числе без гемодинамических нарушений на клапане, встречается значительно чаще, по сравнению с лицами соответствующего возраста и пола, имеющих трехстворчатый АоК [179]. Существуют указания на расовые различия в распространенности расширения аорты при ДАК [180].

Риск развития АГА у пациентов с ДАК гораздо выше, чем в обычной популяции [181], но достоверные популяционные данные отсутствуют. АГА, ассоциируемая с ДАК, определяется как расширение диаметра аорты >40 мм вне зависимости от площади поверхности тела или >27.5 mm/m² для людей малого роста [182, 183, 184].

Описаны три варианта расширения структур аорты при ДАК в соответствии с *максимальным диаметром аорты на уровне синусов Вальсальвы, в надкоронарном отделе восходящей аорты и/или на уровне синотубулярного соединения (цилиндрическая форма)*. Существует взаимосвязь между морфологией восходящей аорты и характером сращения створок клапана [185].

Формы расширения аорты отличны при различных подвидах ДАК [186]. У пациентов с типом ДАК ЛКС-ПКС чаще наблюдается расширение восходящей аорты, нередко и корня [187] (рис. 4.2). При типе ПКС-НКС корень аорты поражается редко и наблюдается расширение только восходящей аорты [181].

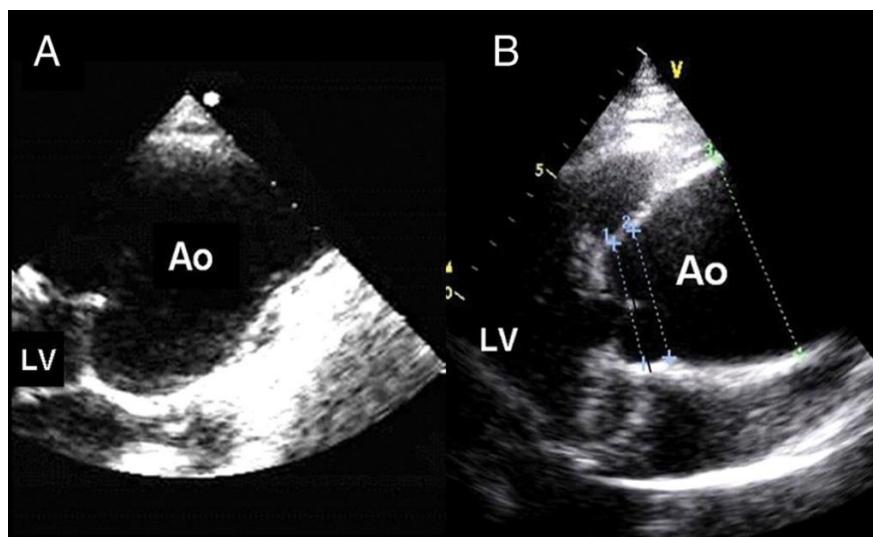


Рисунок 4.2 - Парастеральная позиция по длинной оси при ТТ-ЭхоКГ: А) Грушевидное расширение корня аорты; В) Аневризма восходящей аорты выше синотубулярного соединения.

Среднегодовые изменения диаметра восходящей аорты у пациентов с ДАК могут варьировать от 0,2 до 1,2 мм/год [149, 179, 188].

Средняя скорость расширения аневризм проксимального отдела восходящей аорты у пациентов с ДАК и аортальным стенозом больше, чем у

больных с трехстворчатым АоК (1,9 Vs 1,3 мм/год, соответственно) [189]. При нормально функционирующем ДАК ежегодные темпы роста аорты составляют 0,77 мм [190].

В отличие от СМ скорость расширения аорты при ДАК выше не на уровне синусов Вальсальвы, а в тубулярном отделе восходящей аорты [149]. В 50% случаев в течение трехлетнего наблюдения расширение аорты может не отмечаться [149], что подчеркивает неоднородность популяции пациентов с ДАК. Дуга аорты поражается редко [191]. Данных для количественной оценки мощности этих ассоциаций недостаточно.

Среди взрослых с ДАК приблизительно в четверти случаев потребуется проведение сердечно-сосудистой операции в течение ближайших 20 лет [192].

У пациентов с ДАК, которым не выполнялась коррекция АГА во время протезирования АоК, 15-летний показатель отсутствия осложнений составил 86% при исходном диаметре аорты <40 мм, 81% - при диаметре 40-44 мм, и лишь 43% - при диаметре 45-49 мм [193]. Сообщается о низком риске неблагоприятных событий (3%), ассоциированных с аортой после протезирования клапана при стенозе ДАК и сопутствующей лёгкой или умеренной дилатации восходящей аорты (40-50 мм) в течение 15 лет наблюдения [194].

5.3. Расслоение аорты при ДАК

ДАК является фактором риска расслоения и разрыва аорты [195] (рис. 4.3).

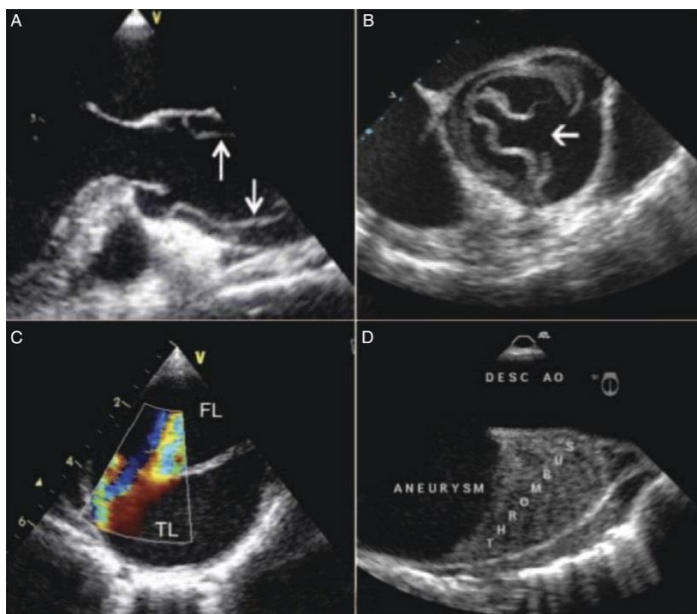


Рисунок 4.3 - ЧП-ЭхоКГ. Вверху острое расслоение А типа по длинной и короткой оси; белые стрелочки обозначают интимальный лоскут. Внизу цветовой доплер у пациента с хронической диссекцией В типа демонстрирует потоки в истинном и ложном просветах аорты, а серо-шкальный режим демонстрирует частичный тромбоз ложного просвета. FL – ложный просвет, TL – истинный просвет.

Частота РА крайне вариабельна: от отсутствия [192] и 0,1% [188] в крупных исследованиях, до 4% в объединенных более ранних исследованиях. Сообщается о 6% совокупной встречаемости РА типа А у нелеченых пациентов

с ДАК и расширением аорты в течение 5 периода наблюдения [195]. Однако при современной ранней профилактической хирургии это трудно оценить.

При РА типа А распространенность ДАК колеблется от 2-9% и 3% - при РА типа В [137], что лишь немногим выше, чем распространенность ДАК в общей популяции (1-2%).

5.4. ДАК и коарктация аорты

Только тип ДАК ЛКС-ПКА ассоциирован с КоА [196, 197]. Данных о распространенности КоА при ДАК мало: в одном сообщении говорится о 7% [181]. Напротив, до 50-75% пациентов с коарктацией имеют ДАК (типа ЛКС-ПКС). У пациентов с КоА и ДАК риск развития расширения и РА значительно выше, чем в популяции только с ДАК [198, 199].

5.5. Клиническое течение

Данные об увеличении размеров аорты при ДАК различаются. Средняя скорость прогрессирования диаметра может составлять 0,5 мм в год на уровне синусов Вальсальвы и СТГ, 0,9 мм – на уровне проксимального отдела восходящей аорты [200, 201, 195]. Средний темп прироста оценивается в 1-2 мм/год [202, 188]. Иногда наблюдается ускоренный рост – быстрое прогрессирование > 5 мм/год, связанное с повышенным риском РА или разрыва аорты, особенно при диаметре > 60 мм.

Более быстрый рост размеров аорты отмечается при более высоком градиенте давления при стенозе ДАК и более тяжелой аортальной недостаточности (большим ударным объемом) [203]. Резкое расширение аорты возможно и в отсутствие стеноза или регургитации, особенно в молодом возрасте [134, 204].

Протезирование АоК при исходном диаметре аорты 40-50 мм редко требует повторной операции на КоА в течение последующих 10 лет наблюдения. Расслоение аорты в этой группе встречается очень редко [194, 205].

5.6. Патопфизиология

Расширение аорты при ДАК ассоциировано с мутациями в гене *Notch1*, при которых наблюдается высокая частота встречаемости семейных случаев заболевания с АД-типом наследования, с пониженной пенетрантностью [206].

Существует редкий генетический вариант АРГА, встречающийся в семьях с ДАК, связанный с мутациями в гене MAT2A, кодирующем каталитическую субъединицу внепеченочной метионин трансферазы, отвечающей за биосинтез S-аденозилметионина [68].

Различная ориентация створок (слияние ЛКС и ПКС, или ПКС с НКС), предположительно, имеет различную этиологию в эмбриональной фазе развития [187]. Различные типы ДАК связаны с различными формами патологии аорты, но патофизиология остается неизвестной [181]. Это могут быть генетические факторы с общими патогенетическими путями в формировании расширения аорты и ДАК [92, 207], или влияния измененного кровотока в аорте при ДАК [194, 208, 209], или их комбинации.

5.7. Диагностика

5.7.1. Клиническая картина

Расширение аорты при ДАК редко симптомно. Атипичным признаком расширения аорты может быть хроническая боль в груди, шее и спине. Одышка, инспираторный стрidor и рецидивирующие инфекции верхних дыхательных путей могут указывать на сдавление крупных дыхательных путей; охриплость -- на сдавление гортанного нерва.

В < 15% случаев при ДАК (исключительно у лиц молодого возраста) наблюдается преимущественно расширение КА без значимого клапанного стеноза или регургитации с минимальными клиническими проявлениями или без таковых. ДАК с аортальным стенозом или регургитацией может сопровождаться жалобами, клиническими признаками и характерной аускультативной картиной (сердечными шумами).

Частым первым клиническим проявлением нелеченой прогрессирующей аневризмы аорты, связанной с ДАК, является разрыв или РА.

5.7.2. Визуализация

Особые указания в отношении визуализации аорты при ДАК отсутствуют.

5.7.2.1. Эхокардиография

Четкие ЭхоКГ-критерии ДАК отсутствуют; относительными являются:

- «парусение» одной из створок АК (рис. 4.4);
- овальная форма отверстия АК в систолу с наличием двух комиссур;
- асимметрия смыкания створок (не является надежным признаком ДАК).

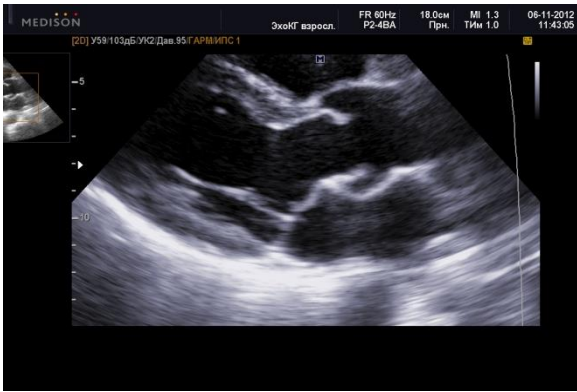


Рисунок 4.4 - «Парусение» створки ДАК.

Оценка количества створок АК не должна проводиться в фазу диастолы, так как наличие шва между ними часто приводит к ошибочной диагностике трехстворчатого клапана (рис. 4.5).

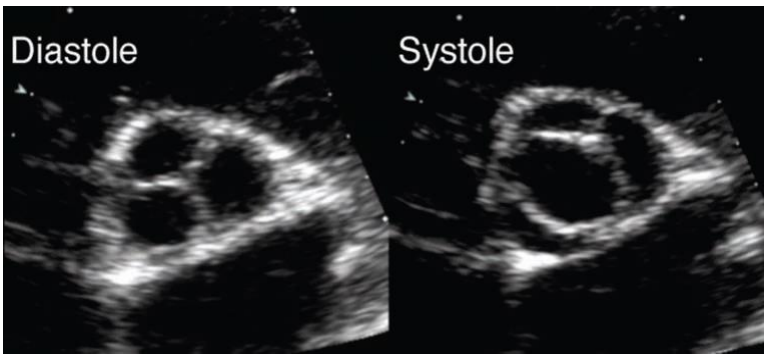


Рисунок 4.5 - Оценка ДАК (овальная форма отверстия в систолу с двумя комиссурами).

При наличии у молодого пациента дисфункции АК (чаще в виде регургитации) и дилатации восходящей аорты необходимо исключить ДАК.

ЭхоКГ-визуализация ДАК представлена на рисунках 4.6 – 4.8.

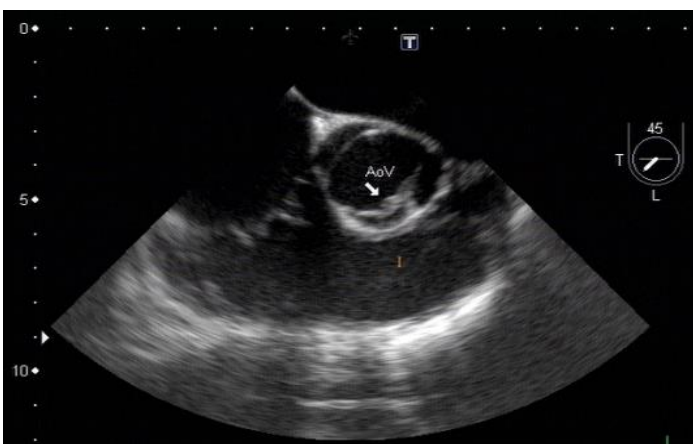

Рисунок 4.6 - Двустворчатый аортальный клапан при 2D-ЧП-ЭхоКГ по короткой оси в систолу (специфическое раскрытие створок и перемычка на одной из створок АК).

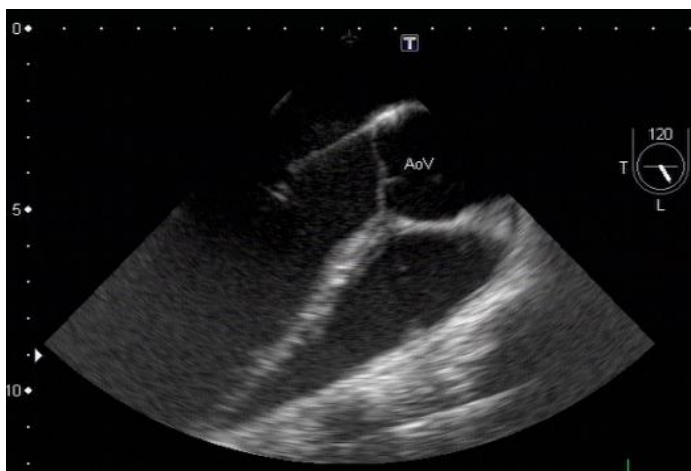

Рисунок 4.7 - Двустворчатый аортальный клапан при 2D-ЧП-ЭхоКГ по длинной оси в диастолу (асимметрия смыкания створок).

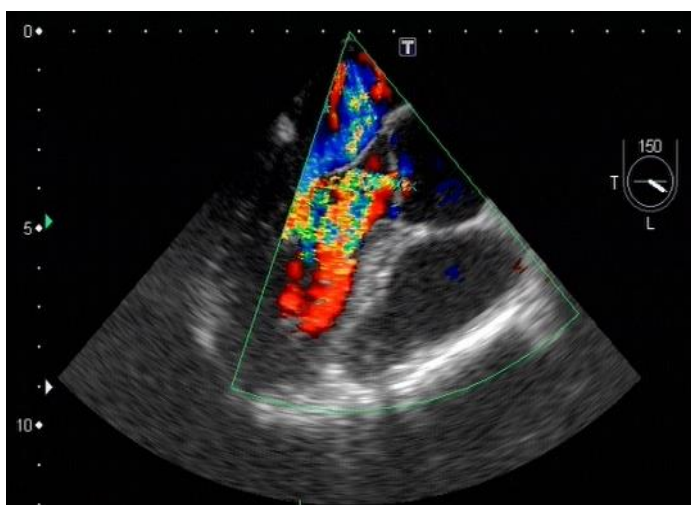


Рисунок 4.8 - Умеренная недостаточность двустворчатого аортального клапана при 2D-ЧП-ЭхоКГ (видна регургитация на клапане в диастолу).

5.7.3. Обследование родственников

Из-за выраженной семейной ассоциации при ДАК [92, 175, 210] может быть рекомендован скрининг родственников I степени родства. Отсутствуют данные об экономической целесообразности и эффективности скрининга (числе пациентов, которое необходимо обследовать, чтобы диагностировать один случай заболевания).

5.8. Наблюдение

В случае впервые диагностированного ДАК следует визуализировать корень и восходящий отдел аорты с помощью ТТ-ЭхоКГ либо совместно с другим визуализирующим исследованием, предпочтительнее — МРТ.

Если аорта не расширена, рекомендуется ежегодное обследование с помощью ТТ-ЭхоКГ, т.к. отмечается хорошая корреляция между МРТ и ТТ-ЭхоКГ, с интервалами в зависимости от скорости расширения и/или семейного анамнеза.

В случае увеличения диаметра аорты >3 мм/год или при диаметре > 45 мм по данным ТТ-ЭхоКГ, или когда ЭхоКГ-изображения не обеспечивают

адекватного изображения восходящей аорты на расстоянии $\geq 4,0$ см от плоскости клапана, показана дополнительная визуализация, в частности МРТ или КТ (табл. 5.1).

Начиная с диаметра аорты 45 мм, рекомендуется проведение ежегодного исследования восходящей аорты. Если при ТТ-ЭхоКГ невозможно надежно визуализировать восходящую аорту, показана ежегодная визуализация при помощи МРТ (или КТ, если МРТ недоступно) [211, 212, 213, 214].

Применение формул для расчета диаметра аорты на основе индексации площади поверхности тела в настоящее время не рекомендуется [193, 195, 211, 211, 215, 216].

5.9. Лечение

β -адреноблокаторы (БАБ) и антагонисты рецепторов ангиотензина II (АРА) имеют преимущества для снижения скорости прогрессирования расширения восходящей аорты или КоА при ДАК, но клинические доказательства не убедительны (табл. 5.1).

Предыдущие документы ACCF/АНА/ААТS (2010) и ESC / EACTS (2012) рекомендовали хирургическое вмешательство при ДАК, когда дилатация аорты составляла $> 5,0$ см на любом уровне. В настоящее время комитеты одобряют более индивидуальный подход (табл. 5.1). Хирургическое вмешательство рекомендуется при аортальной дилатации от 5,1 см до 5,5 см только в случае семейного анамнеза диссекции аорты или быстрого прогрессирования дилатации АГА, в том числе при более тяжелой дилатации ($> 5,5$ см) (табл. 5.1).

При операции по поводу аортального стеноза или регургитации у пациентов с ДАК должно рассматриваться протезирование корня аорты, если его диаметр > 45 мм, из-за повышенного риска расширения (расслоения и/или разрыва) аорты, возможно потребующего вмешательства в отдаленном послеоперационном периоде.

Таблица 5.1 - Рекомендации по ведению пациентов с расширения корня аорты при ДАК

Рекомендация	Класс ³	Уровень ³
У пациентов с известным ДАК должно быть выполнено исходное ТТ-ЭхоКГ для оценки морфологии клапана, для измерения тяжести АС и АР, а также для оценки формы и диаметров корня и восходящей аорты с целью прогнозирования клинического исхода и определения сроков оперативного вмешательства	I	B [134, 181, 204, 217]
Пациентам с ДАК показано выполнение МРТ или КТ сердца, если морфология корня и восходящей аорты не может быть точно оценена при ТТ-ЭхоКГ	I	C [211,212,213,214]
Показано проведение повторных исследований корня и восходящей аорты у каждого пациента с ДАК с интервалами в зависимости от размеров аорты, скорости увеличения размеров и семейного анамнеза.	I	C [200,201,195]
При диаметре корня или восходящей аорты >45 мм или его увеличении >3 мм/год по данным эхокардиографии показано ежегодное измерение диаметров аорты.	I	C [200,201,195, 211]
При диаметре аорты >50 мм или его увеличении >3 мм/год по данным эхокардиографии, показано подтверждение измерений с использованием другого визуализирующего исследования (КТ или МРТ).	I	C
Хирургическое вмешательство при ДАК на восходящей аорте показано в случае:		
• расширения корня или восходящей аорты >55 мм.	I	B [188, 192, 195]
• расширения корня или восходящей аорты >50 мм и наличии других факторов риска. ^c	IIa	C [193, 195] [211, 215] 216]
• расширения корня или восходящей аорты >45 мм при планируемой операции протезирования аортального клапана из-за тяжелой АР или АС.	IIa	C [193, 195] [211] 215, 216]
Использование бета-блокаторов может быть рассмотрено у пациентов с ДАК и расширением корня аорты >40 мм.	IIIb	C
Вследствие семейного характера следует обсуждать скрининг родственников I степени родства.	IIa	C
У пациентов с любой эластопатией или ДАК с расширением корня аорты (>40 мм) изометрические упражнения с высокими статическими нагрузками (например, тяжелая атлетика) не показаны и должны быть исключены.	III	C
<p><i>Примечание:</i> ^a — класс рекомендации, ^b — уровень доказательности, ^c — коарктация аорты, системная гипертензия, семейный анамнез расслоений или увеличение диаметра аорты >3 мм/год (при повторных измерениях с использованием одинаковых методов визуализации, измеренных на одних и тех же уровнях аорты, с пошаговым сравнением и подтвержденных при другом виде исследования).</p> <p><i>Сокращения:</i> АС — аортальный стеноз, АР — аортальная регургитация, ДАК — двустворчатый аортальный клапан; КТ — компьютерная томография; МРТ — магнитно-резонансная томография; ТТ-ЭхоКГ — трансторакальная эхокардиография.</p>		

Схематично вышеуказанная тактика по ведению пациентов с расширением КА при ДАК представлена на рисунке 4.9.

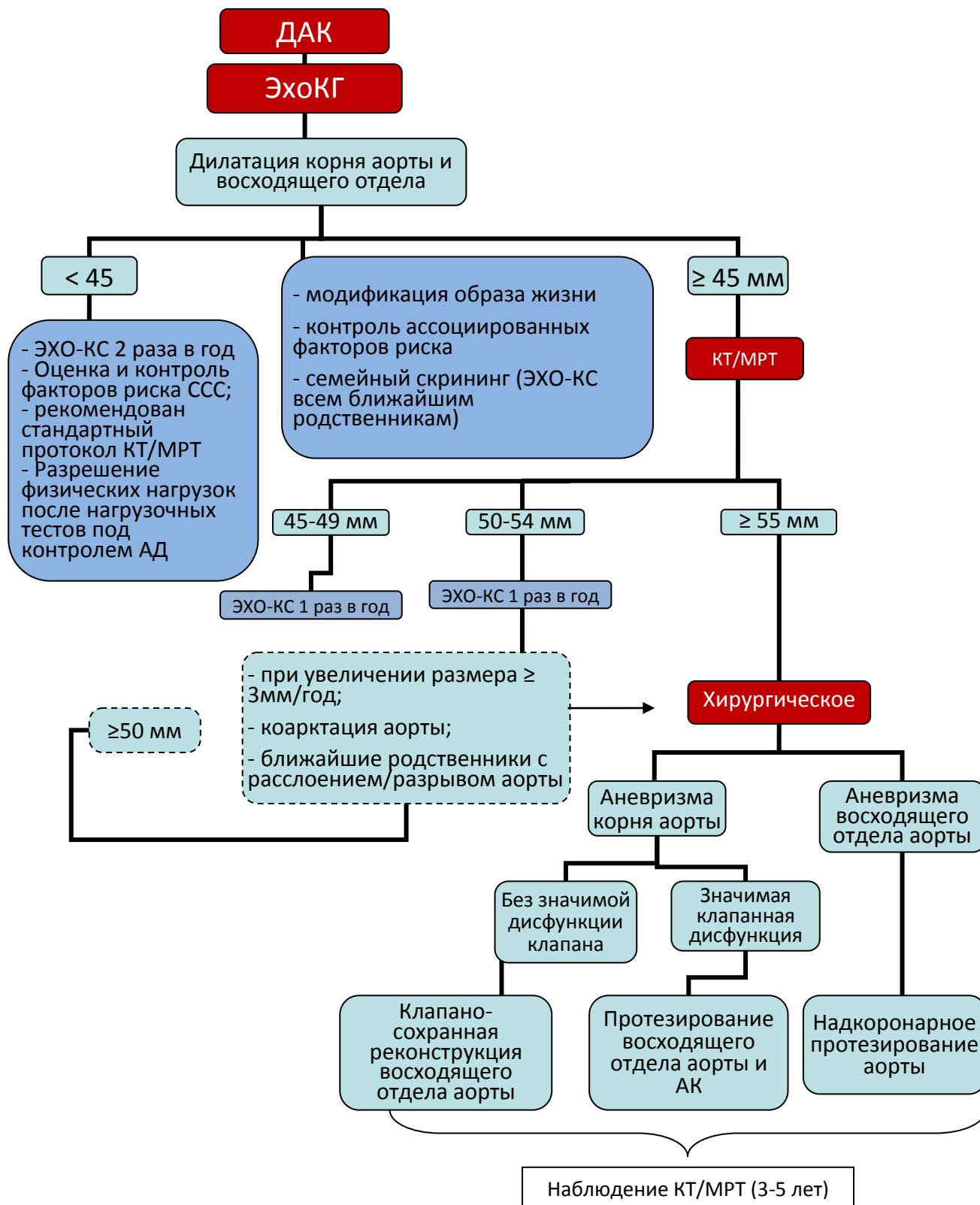


Рис. 4.9 - Тактика по ведению пациентов с расширением корня аорты и ДАК.

5.10. Прогноз

Риск расслоения и разрыва аорты увеличивается с ростом её диаметра, особенно при размерах > 60 мм.

При лечении в соответствии с рекомендациями прогноз благоприятный — гораздо лучше, чем при СМ, и аналогичен таковому для лиц соответствующего возраста в общей популяции [181; 194].

КЛЮЧЕВЫЕ ПОЛОЖЕНИЯ

- *Риск неблагоприятных событий у пациентов с заболеваниями аорты, ассоциированными с ДАК, крайне высок, при этом их клиническая диагностика затруднена, если рассматриваемая патология не обнаруживается при скрининге.*
- *Пациентам с ДАК с документированным расширением синусов Вальсальвы или восходящей аорты (или коарктацией аорты), должна выполняться динамическая оценка «морфологии» аорты с помощью визуализирующих методик и дальнейшим уточнением тактики ведения пациента, поскольку аортопатия может прогрессировать со временем.*

ПРИЛОЖЕНИЕ А

МЕТОДОЛОГИЯ ОЦЕНКИ ОСНОВНЫХ ПРИЗНАКОВ СВСТ.

Признак большого пальца

Диагностируется при сгибании и укладывании большого пальца поперек ладони. В случае выступания концевого отдела ногтевой фаланги большого пальца за край ладони тест считается положительным (рис В.1, В.2).

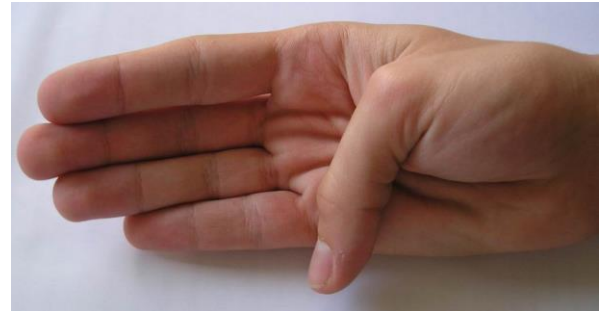
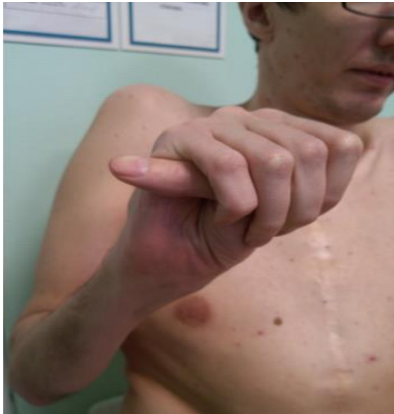
Рис. В.2. Скрининг-тест “большого пальца”.

Рис. В1. Положительный признак большого пальца (Штайнберга)

1. Тест запястья

Считается положительным при перекрывании концевых фаланг большого пальца и мизинца при охвате ими запястья противоположной руки (рис.В.3).

При наличии только одного из этих двух симптомов начисляется лишь один балл.

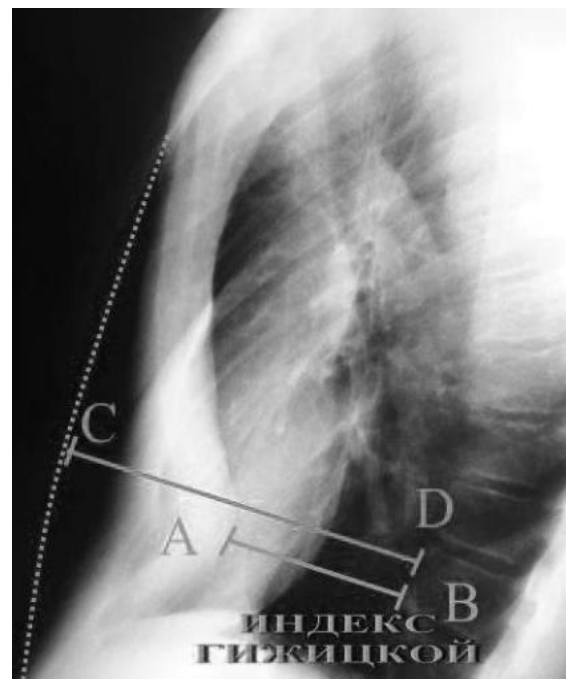
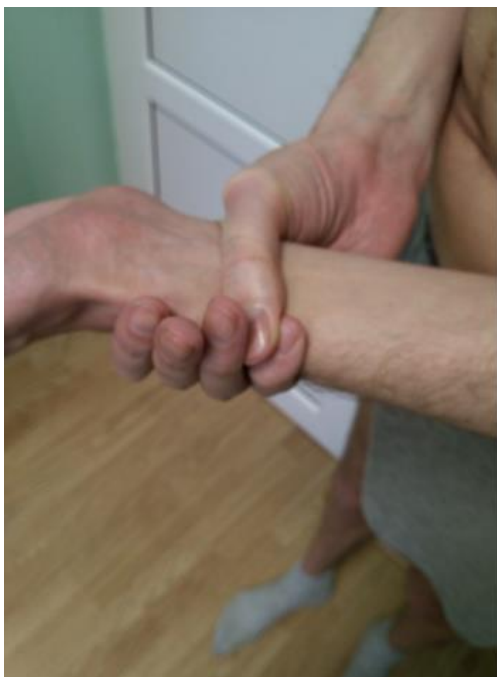

Рис. В.3. Положительный признак 87
запястья (Уолкера)

2. Диагностика деформации грудной клетки

Деформация грудной клетки встречается в двух видах: килевидная (*pectus carinatum*) и воронкообразная (*pectus excavatum*).

2.1. *Воронкообразная грудная клетка (ВДГК)* как правило, сочетается с вдавленными спереди ребрами. Для определения степени деформации используется индекс Гижицкой (ИГ) с выполнением бокового снимка грудной клетки. Индекс Гижицкой – это отношение имеющегося расстояния между внутренней поверхностью грудины и вентральной поверхностью позвоночника к должному расстоянию (рис. 7).

$$\text{Индекс Гижицкой} = AB/CD, \quad (1)$$

где В – расстояние между внутренней поверхностью грудины и вентральной поверхностью позвоночника, CD - должное расстояние. Определение степени воронкообразной деформации по индексу Гижицкой приведено в В.1.

Таблица В.1. – Оценка степени воронкообразной деформации при синдроме Марфана по индексу Гижицкой

Степень	I	II	III
ИГ	0,9 – 0,75	0,75 – 0	0,5 – 0

Первая (легкая) степень деформации характеризуется незначительной импрессией грудино-реберного комплекса и отсутствием отклонений со стороны кардиореспираторной системы; вторая (средняя) степень проявляется умеренным вдавлением грудино-реберного комплекса и возможными нарушениями функции внешнего дыхания; третья (тяжелая) степень сочетает выраженное западение грудино-реберного комплекса и обязательные кардиореспираторные нарушения.

2.2. *Килевидная деформация грудной клетки (КДГК)* является второй по частоте после ВДГК и первой по многообразию проявлений; обладает высокой специфичностью для синдрома Марфана. Характеризуется выступанием грудины и ребер.

Диагностика КДГК осуществляется на основе измерения угла Louis – между рукояткой грудины и телом, измеряют по наружному контуру грудины на боковых рентгенограммах. В норме составляет 145°-175°.

Выделяют:

– *манубрио-костальный тип* (выступание рукоятки грудины и ребер) и с западением нижней части тела грудины и без западения (Рис. В.6.).

– *корпоро-костальный тип* (выступание рукоятки грудины и ребер) (Рис. В.7.)

Манубрио-костальный тип КДГК характеризуется выступанием вперед рукоятки грудины, нижние сегменты грудины при этом могут быть смещены назад. Величина угла Louis , варьирует в пределах 110°- 135°.

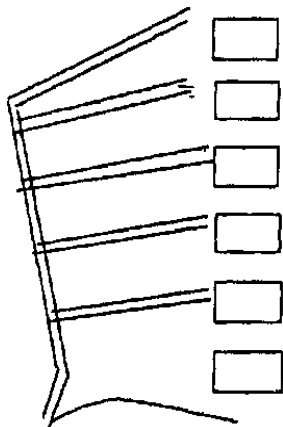


Рисунок В.5. Схема манубрио-костального типа килевидной деформации грудной клетки с западением нижней части тела грудины

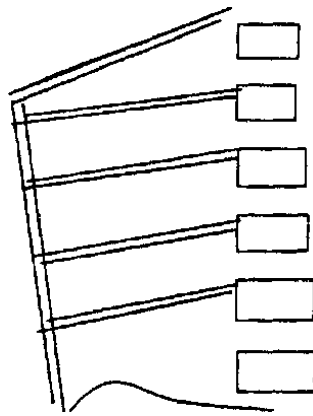


Рисунок В.6. Схема манубрио - стернального типа килевидной деформации грудной клетки без западения тела грудины

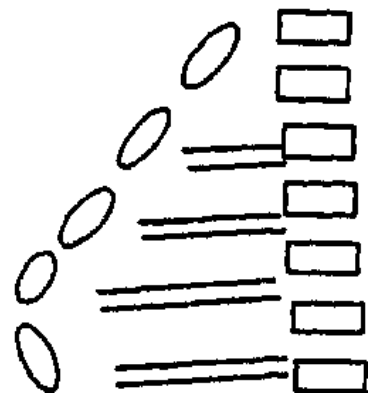


Рисунок В.7 Схема корпоро-костального типа килевидной деформации

Манубрио-костальный тип КДГК с западением нижней части тела грудины (Рис. В.5.) полный углообразный синостоз всей грудины. Чем меньше угол Люиса, тем больше вероятность западения нижней половины тела грудины, уменьшение передне - заднего диаметра грудной клетки и смещения сердца.

Манубрио - стернальный тип килевидной деформации грудной клетки без западения тела грудины представлен на рисунке Рис. В.6.

Корпоро-костальный тип килевидной деформации (Рис. В.7.) встречается чаще других и характеризуется наибольшим разнообразием внешних проявлений. Здесь можно выделить две крайние формы с определёнными отличительными особенностями.

Круглая грудь – характеризуется тем, что грудина изогнута кпереди больше в средней или средней и нижней частях.

Пирамидальная форма – грудина направляется косо вниз и кпереди по прямой линии от рукоятки к мечевидному отростку. Угол Люиса приближается к 180° . Передне - задний размер грудной клетки увеличен. За счёт-большого ретростернального пространства на рентгенограммах в боковой проекции виден отрыв передних концов ребер от грудины.

Костальный тип килевидной деформации – характеризуется боковым выступанием передней грудной стенки за счет деформированных ребер. У этих пациентов имеется ротация грудины вокруг продольной оси. При этой деформации рёбра на одной стороне выступают вперед, а на другой находятся в нормальном состоянии или западают; грудина повернута в сторону менее выступающих ребер. Данный тип деформации всегда асимметричный. При этом на боковой рентгенограмме край контура выступающих ребер будет выходить за пределы полосы контрастного вещества, нанесенной по продольной оси.

3. Диагностика плоскостопия

Диагностика продольного плоскостопия основывается на данных рентгенографии и подометрии. Определяется индекс Фриденда (уплощения свода стопы) по формуле:

$$\text{Высота стопы} \times 100 : \text{Длина стопы} \quad (2)$$

В норме индекс Фриденда равен 28-30.

Имеют место следующие варианты деформаций:

- чрезмерное отклонение I плюсневой кости кнутри, а I го пальца кнаружи – hallux valgus;
- избыточное отклонение I плюсневой кости кнаружи;
- веерообразное расхождение плюсневых костей;
- молоточкообразные пальцы.

4. Диагностика дуральной эктазии

Дуральная эктазия – это дилатация дурального мешка с последующим расширением костномозгового канала. Диагностируется двумя методами: с помощью магниторезонансной томографии и рентгенографическим методом.

5.1. Золотым стандартом для диагностики дуральной эктазии признано является МРТ, которая выполняется по методу Т. Oosterhof и соавт. (2001г.). Выполняют измерения переднезаднего размера диаметра тела позвонка и переднезадний размер диаметра дурального мешка перпендикулярно длинной оси тел позвонков и дурального мешка. Значения диаметров тела позвонка и дурального мешка получают в средней трети на уровнях L₁-S₁.

О дуральной эктазии можно говорить при отношении сагиттального размера позвоночного канала к переднезаднему размеру тела позвонка более или равно 0,47 (L₃) и более или равно 0,57 (S₁).

5.2. с помощью компьютерной томографии по методу G.M. Villeirs с соавт. (1999г.) (рис. 12). Для выполнения необходимых измерений выполняются аксиальные сечения на уровне ножек дуг позвонков L₅-S₁. Далее производят измерение поперечного диаметра тел позвонков, позвоночного канала и дурального мешка L₁-L₄. На уровне L₅-S₁ измеряется поперечный диаметр только спинномозгового канала и дурального мешка.

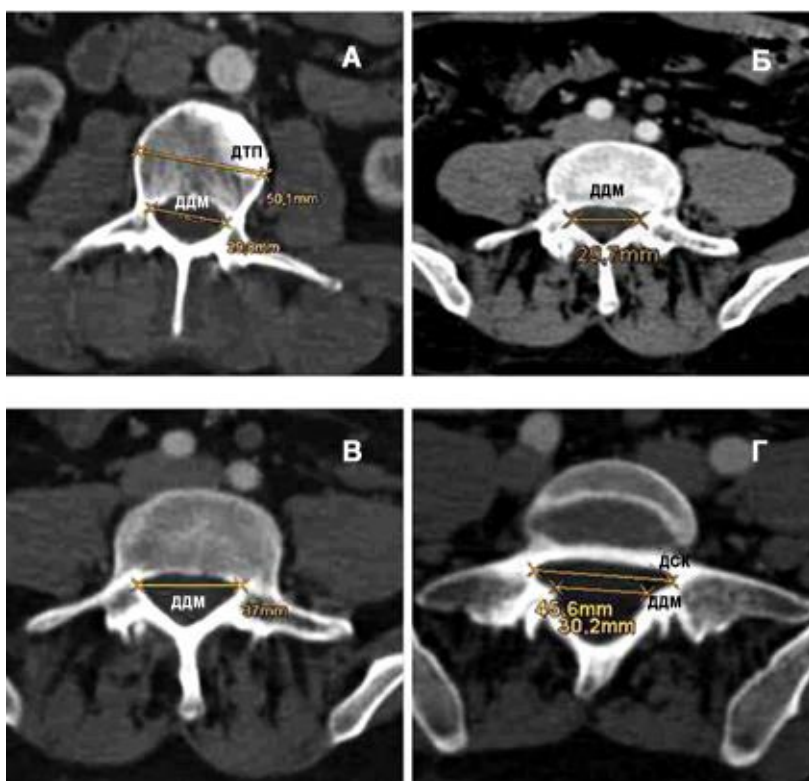

Рисунок В.8. Диагностика дуральной эктазии КТ методом Villeirs G.M. и соавт.

А - измерение в L1 - 4 (L3), поперечного диаметра тела позвонка (ДТП), позвоночного канала и дурального мешка (ДДМ); Б, В – измерение на уровне L5 поперечного диаметра позвоночного канала и дурального мешка; Г - измерение на уровне S1 поперечного латеро-латерального диаметра позвоночного канала и дурального мешка.

В дальнейшем по формулам производится расчет индекса дурального мешка (ИДМ) и индекса спинномозгового канала (ИСК).

$$\text{ИДМ} = 4(\sum \text{ДДМ}(L_1-S_1)) / \sum \text{ДТП}(L_4-S_1), \quad (3)$$

где ДДМ – диаметр дурального мешка, ДТП – диаметр тела позвонка;

$$\text{ИСК} = 4(\sum \text{ДСК}(L_1-S_1)) / \sum \text{ДТП}(L_4-S_1), \quad (4)$$

где ДСК – диаметр спинно-мозгового канала, ДТП – диаметр тела позвонка;

Патологическим считается ИДМ > 3,75; ИСК > 4,50.

5.3. Рентгенографический метод Ahn и соавт. (2001г.). Наравне с МРТ может использоваться классический рентгенологический метод. Чувствительность 57,1%, специфичность 91,7%, Предсказательная ценность положительного результата 92,3%, предсказательная ценность отрицательного результата 55,0%. Для диагностики дуральной эктазии рентгенологическим методом необходима оценка рентгенограмм пояснично-крестцового отдела позвоночника в прямой и боковой проекциях. При этом для дуральной эктазии диагностически значимыми считаются следующие показатели:

– Расстояние между ножками позвонка на уровне L₄ ≥ 38,0 мм (рис. В.9.);

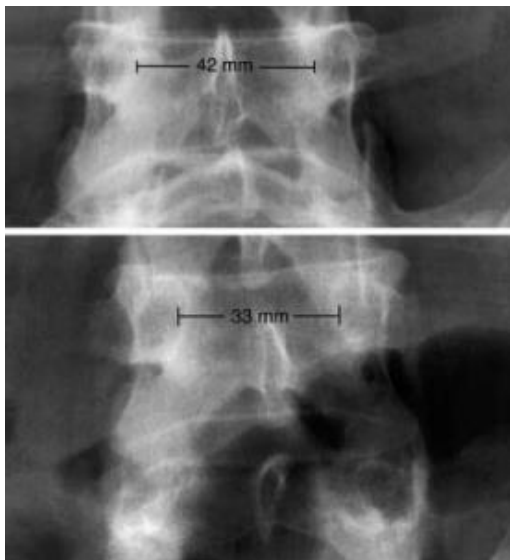


Рисунок В.9. – Измерение расстояния между ножками позвонка на уровне L₄ для диагностики дуральной эктазии рентгенологическим методом.

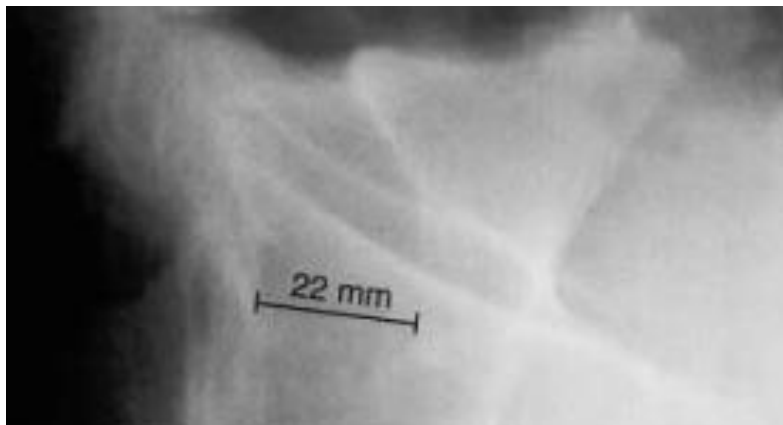


Рисунок В.10. – Измерение сагитального диаметра спинномозгового канала на уровне S₁ для диагностики дуральной эктазии рентгенологическим методом.

– Сагитальный диаметр спинномозгового канала на уровне S₁ ≥ 18,0 мм; Измерение проводится в средней трети позвонка в боковой рентгенологической проекции. Оценивается расстояние между задним краем тела позвонка и передним краем остистого отростка (рис. В.10);

– Степень сужения тела позвонка на уровне L₅ ≥ 5,5 мм (рис. В.11). Производится измерение ширины верхней и нижней замыкательных пластинок L₅, а также в средней трети.

Степень сужения высчитывается по следующей формуле:

$$CC = (\text{ШВЗП} + \text{ШНЗП}) / 2 - \text{ШСТП}, \quad (5)$$

где CC – степень сужения, ШВЗП – ширина верхней замыкательной пластинки, ШНЗП – ширина нижней замыкательной пластинки, ШСТП – ширина средней трети тела позвонка.

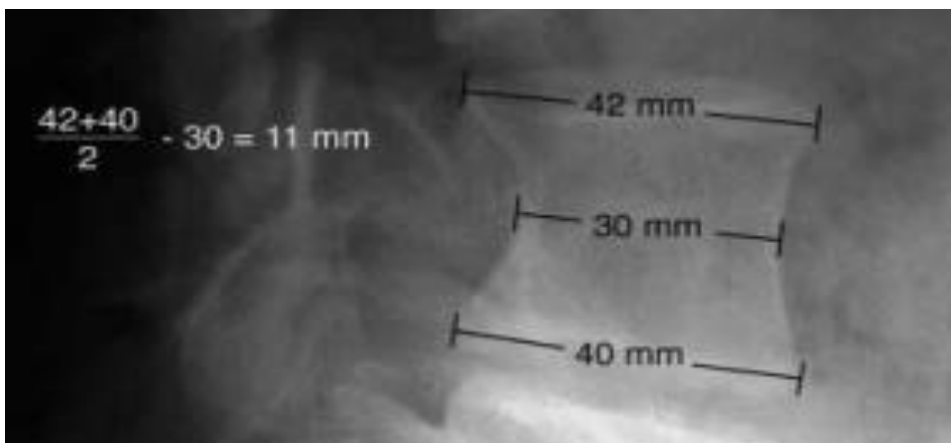


Рисунок В.11. – Измерение степени сужения тела позвонка на уровне L₅ для диагностики дуральной эктазии рентгенологическим методом.

5. Диагностика протрузии вертлужной впадины

Протрузия вертлужной впадины - заболевание, характеризующееся углублением вертлужной впадины и глубоким погружением в нее головки бедренной кости (рис. В.12). Состояние сочетается с истончением тела безымянной кости и выпячиванием дна вертлужной впадины в полость таза. Протрузия вертлужной впадины диагностируется на основе рентгенограмм методом Кульмана, включающего:

- Линия вертлужной впадины проецируется медиальнее илиоисхимальной линии на 3 мм у мужчин и 6 мм у женщин;
- Угол Виберга составляет более 40°;
- Пересечение «слезы» Келлера илиоисхимальной линией.

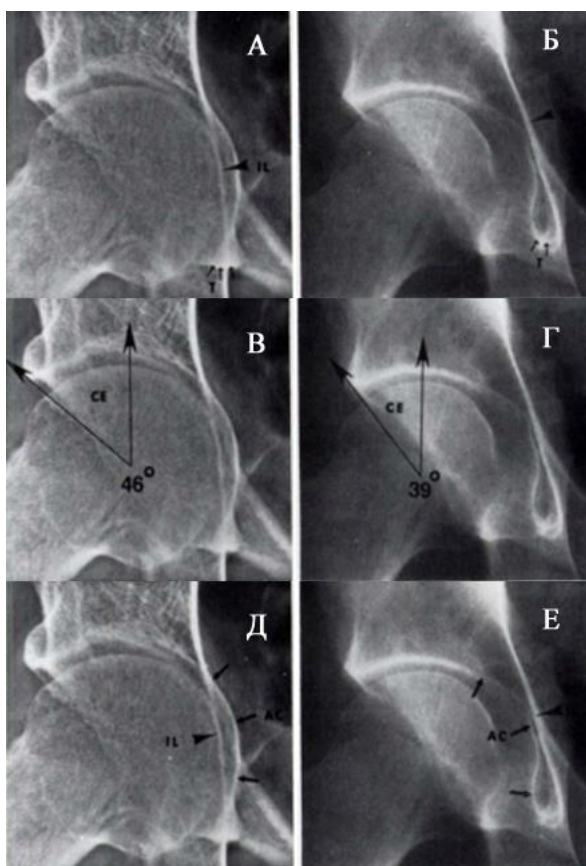


Рисунок В.12. – Диагностика протрузии вертлужной впадины:

- линия вертлужной впадины проецируется медиальнее илиоисхимальной линии на 3 мм у мужчин и 6 мм у женщин

(А – при синдроме Марфана, Б – норма);

- измерение угла Виберга

(В - более 40° при синдроме Марфана, Г – норма);

- пересечение «слезы» Келлера илиоисхимальной линией

(Д – при синдроме Марфана, Е – в норме).

6. Долихостеномиелия.

Долихостеномиелия выставляется при отношении верхнего сегмента тела к нижнему сегменту тела $<0,85$ и размах рук/рост $>1,05$ без выраженного сколиоза. Нижний сегмент определяется как расстояние от верхней части лобкового симфиза до пола в положении стоя, верхний сегмент представляет собой разность роста минус величина нижнего сегмента (рис. В.13.).

Важно отметить, что ни одно из этих соотношений не обеспечивает точное измерение костной диспропорции в присутствии сильного сколиоза или кифоза.

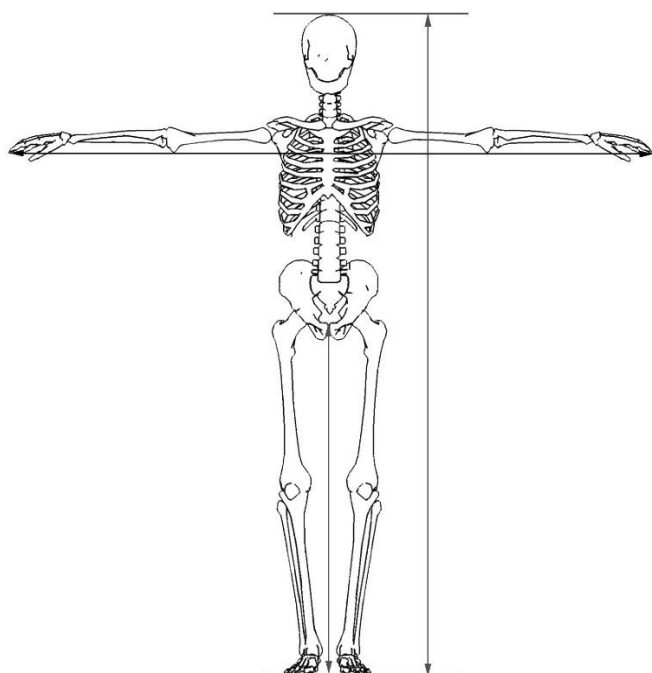


Рисунок В.13. – Размеры тела, измеряемые для диагностики долихостеномиелии.

7. Сколиоз

Диагностика сколиоза является рутинной практикой, применяемой в большинстве лечебно-диагностических учреждений и не требует дополнительных пояснений. Диагностически значимым при синдроме Марфана является I степень и выше.

8. Лицевые признаки (долихоцефалия, энофтальм, скошенные вниз глазные щели, гипоплазия скуловых костей, ретрогнатия).

8.1. Долихоцефалия – форма головы, при которой отношение максимальной ширины головы к максимальной длине составляет <75,9 % у мужчин и < 75% у женщин. Данный показатель называется черепной индекс (ЧИ).

$$\text{ЧИ} = \text{ПРГ} / \text{ПРГ} * 100, \quad (5)$$

где ЧИ – черепной индекс, ПРГ – поперечный размер головы, ПРГ – продольный размер головы.

Измерение проводится штангенциркулем. Измерение продольного диаметра головы от точки глабелла (glabella) до точки опистокранион (opisthokranion). Измерение поперечного размера черепа между точками зурион (euzyon). Данные точки являются наиболее выступающими участками черепа в соответствующих плоскостях (рис. В.14.).

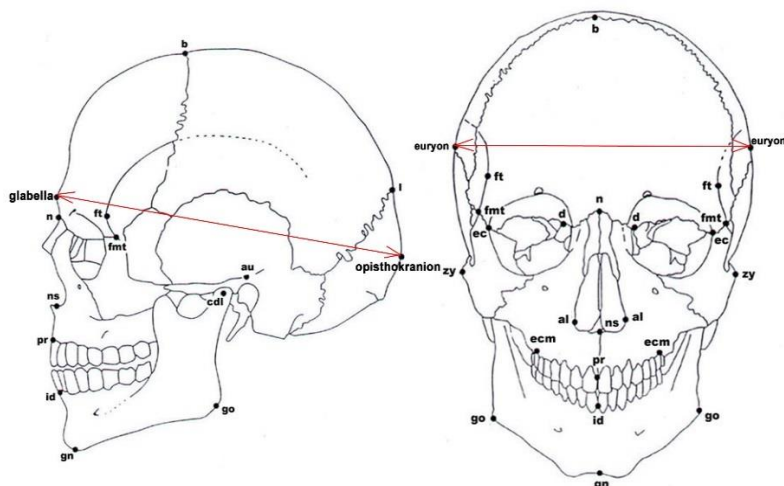


Рисунок В.14.1 – Расположение анатомических точек черепа для проведения оценки черепного индекса.

8.2. Объективным методом *диагностики энтопальма* является стандартное исследование экзофтальмометром Хертэля (Рис. В.15.).

Измерение производится расстояния от орбитального края до роговицы.



Рисунок В.15.1-2. - Экзофтальмометр Хертэля.

При смещении глазного яблока кзади происходят сужение глазной щели, образование складок на верхнем веке, иногда ограничение подвижности глазного яблока с диплопией, снижение зрения.

Гипоплазия скуловых костей представляет собой субъективный симптом, представляющий собой недоразвитость скуловой кости.

Ретрогнатия представляет собой субъективный симптом, для которого характерно расположенная кзади нижняя челюсть, которая находится в стороне от плоскости лица, если смотреть в боковой проекции, при этом во фронтальной проекции смещения не отмечается.

Антимонголоидный разрез глаз (скошенные вниз глазные щели) представляет собой субъективный симптом, для которого характерно нахождение наружных углов глазных яблок ниже внутренних.

9. Кожные проявления

Характерным диагностическим признаком являются атрофические стрии, не связанные с гормональными нарушениями, ожирением, беременностью. Наиболее частыми локализациями стрий являются участки кожи в области наружной поверхности плеча, бедра, нижней трети спины и встречаются у 65 – 80% пациентов с синдромом Марфана (Рис. В.16.1-2.).

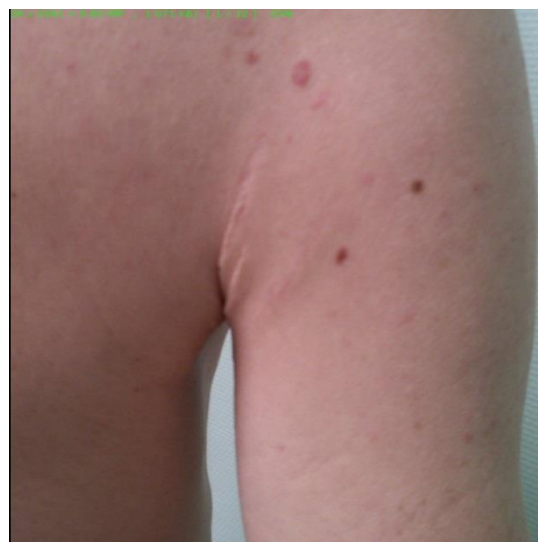
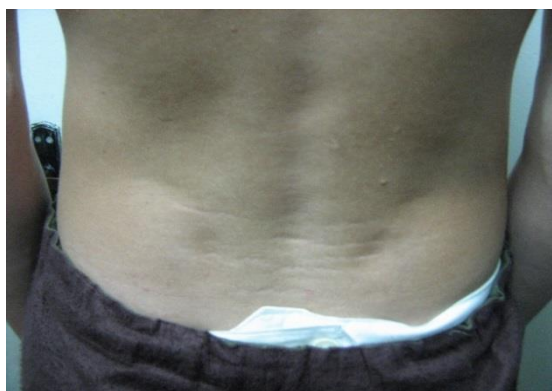
Рисунок В.16.1-2. Кожные признаки синдрома Марфана в виде атрофических стрий с наиболее характерными локализациями в области наружной поверхности плеча и нижней трети спины.

10. Диагностика пролапса митрального клапана осуществляется по стандартной методике. Оценка данного критерия производится вне зависимости от типа и степени пролапса.

СПИСОК ЛИТЕРАТУРЫ

- 1 Erbel R. et al. 2014 ESC Guidelines on the diagnosis and treatment of aortic diseases //European heart journal. – 2014. – Т. 35. – №. 41. – С. 2873-2926.
- 2 Кадурина Т.И., Горбунова В.Н. Дисплазия соединительной ткани. Руководство для врачей. СПб.:ЭЛБИ-СПб,2009;704 с.
- 3 Milewicz, DM, Alicia A. Carlson, M.S. Genes Predisposing to Thoracic Aortic Aneurysms and Dissections: Associated Phenotypes, Gene-Specific Management, and Genetic Testing / // *Cardiol. Clin.* - 2010 ; 28(2): 191–197.
- 4 Biddinger, A., Rocklin, M., Coselli, J. and Milewicz, D.M. (1997) Familial thoracic aortic dilatations and dissections: a case control study. *J. Vasc. Surg.*,25, 506-511.
- 5 Coady MA, Davies RR, Roberts M. et. al. Familial patterns of thoracic aortic aneurysms. *Arch Surg.* 1999;134:361–7.
- 6 [Elefteriades, J.A.](#) Natural history of thoracic aortic aneurysms: indications for surgery, and surgical versus nonsurgical risks / [Ann. Thorac. Surg.](#) – 2002. – Vol.;74(5). - S1877-80.
- 7 Trimarchi S. et al. Influence of clinical presentation on the outcome of acute B aortic dissection: evidences from IRAD. *J Cardiovasc Surg (Torino)* 2012;53:161–168.
- 8 Wang Y, et al. TGF- β activity protects against inflammatory aortic aneurysm progression and complications in angiotensin II-infused mice. *J. Clin. Invest.* 2010;120:422–432.
- 9 Guo DC, Papke CL, Tran-Fadulu V, et al. Mutations in smooth muscle alpha-actin (ACTA2) cause coronary artery disease, stroke, and Moyamoya disease, along with thoracic aortic disease. *Am J Hum Genet* 2009; 84:617-627.
- 10 Pearson G., Devereux R., Loeys B. et al. Report of the National Heart, Lung, and Blood Institute and National Marfan Foundation Working Group on Research in Marfan Syndrome and Related Disorders // *Circulation.* — 2008. — Vol. 118. — P. 785–791.
- 11 Земцовский Э.В. Наследственные нарушения соединительной ткани в кардиологии. Диагностика и лечение: Российские рекомендации (I пересмотр). Рос. кардиолог. общ-во; ком. экспертов. Рос. кард. журнал. 2013; 99(1): 32 с.-Прил.№1.
- 12 Erbel R, Alfonso F, Boileau C, Dirsch O, Eber B, Haverich A, Rakowski H, Struyven J, Radegran K, Sechtem U, Taylor J, Zollikofer C, Klein WW, Mulder B, Providencia LA. Diagnosis and management of aortic dissection. *Eur Heart J* 2001;22:1642–1681.
- 13 Nishimura, Rick A., et al. "2014 AHA/ACC guideline for the management of patients with valvular heart disease: executive summary: a report of the American College of Cardiology/American Heart Association Task Force on Practice Guidelines." *Journal of the American College of Cardiology* 63.22 (2014): 2438-2488.
- 14 Pape LA, Tsai TT, Isselbacher EM, Oh JK. Aortic diameter \geq 5.5 cm is not a good predictor of type A aortic dissection: observations from the International Registry of Acute Aortic Dissection (IRAD). *Circulation.*2007;116:1120–7.
- 15 Rylski B, Suedkamp M, Beyersdorf F., et al. Outcome after surgery for acute aortic dissection type A in patients over 70 years: data analysis from the German Registry for Acute Aortic Dissection Type A (GERAADA). *Eur J Cardiothorac Surg* 2011;40:435–440.
- 16 Svensson LG.,3rd, Szeto WY, Wheatley GH 3rd. Expert consensus document on the treatment of descending thoracic aortic disease using endovascular stent-grafts. *Ann Thorac Surg* 2008;85:S1–S41.
- 17 Fattori R. et al. Interdisciplinary expert consensus document on management of type B aortic dissection. *J Am Coll Cardiol* 2013;61:1661–1678.
- 18 Hiratzka, Loren F., et al. "2010 ACCF/AHA/AATS/ACR/ASA/SCA/SCAI/SIR/STS/SVM guidelines for the diagnosis and management of patients with thoracic aortic disease." *Journal of the American College of Cardiology* 55.14 (2010): e27-e129.

-
- 19 Sampson UKA. et al. Global and regional burden of aortic dissection and aneurysms. *Global Heart* 2014;8:171–180.
- 20 Olsson C, Thelin S, Stahle E, Ekblom A, Granath F. Thoracic aortic aneurysm and dissection: increasing prevalence and improved outcomes reported in a nationwide population-based study of more than 14,000 cases from 1987 to 2002. *Circulation* 2006;114:2611–2618.
- 21 Howard DP, Banerjee A, Fairhead JF. et al. Populationbased study of incidence and outcome of acute aortic dissection and premorbid risk factor control: 10-year results from the Oxford Vascular Study. *Circulation* 2013; 127:2031–2037.
- 22 Grabenwoger M. Thoracic Endovascular Aortic Repair (TEVAR) for the treatment of aortic diseases: a position statement from the European Association for Cardio-Thoracic Surgery (EACTS) and the European Society of Cardiology (ESC), in collaboration with the European Association of Percutaneous Cardiovascular Interventions (EAPCI). *Eur Heart J* 2012;33:1558–1563.
- 23 Рудой, А.С. TGF-beta-зависимый патогенез синдрома Марфана и родственных наследственных нарушений соединительной ткани. Артериальная гипертензия. 2009;15(2):23-26.
- 24 Rudoy, A.S. Marfan-"like" syndrome, arterial aneurysms and their genotype-phenotype association with TGF β -dependent molecular defects. // *Eurasian Journal Of Internal Medicine*. № 02 (02) 2015.
- 25 Rudoy, A.S. Herebital aneurysm of the thoracic aorta: molecular mechanisms and "anti-TGF β therapeutic paradigm" // *Eurasian Journal Of Internal Medicine*. № 01 (01) 2016.
- 26 Рудой, А.С. Аневризма грудного отдела аорты и структурные аномалии сердца при наследственных нарушениях соединительной ткани: монография / А.С. Рудой, А.А. Бова, Т.А. Нехайчик.– Минск : БГМУ, 2016 – 184 с.
- 27 Рудой, А.С. Аневризма и расслоение грудной аорты: вопросы дифференциальной диагностики через призму генетической диссекции. Сообщение №1, 2 / А.С. Рудой, А.М. Урываев // *Военная медицина*. – 2014. – № 4. – С.131-141.
- 28 Рудой, А.С. Синдромные и «семейные» аневризмы грудной аорты (наследственные аортопатии): монография / А.С. Рудой. – Минск: Тирас-Н, 2016. – 140 с.
- 29 Vahanian A. et al. Guidelines on the management of valvular heart disease (ESC/EACTS). *European Heart Journal* 2012;19 (33):2451-2496.
- 30 Lang R. M. et al. Recommendations for cardiac chamber quantification by echocardiography in adults: an update from the American Society of Echocardiography and the European Association of Cardiovascular Imaging // *Journal of the American Society of Echocardiography*. – 2015. – Т. 28. – №. 1. – С. 1-39. e14.
- 31 Porter T. R. et al. Guidelines for the cardiac sonographer in the performance of contrast echocardiography: a focused update from the American Society of Echocardiography // *Journal of the American Society of Echocardiography*. – 2014. – Т. 27. – №. 8. – С. 797-810.
- 32 Ghent criteria, De Paepe A. et al., 1996, Loeys B.L., Dietz H. C., Braverman A.C. et al. The revised Ghent nosology for the Marfan syndrome *J Med Genet* 2010;47:476-485.
- 33 Beighton, P. Ehlers-Danlos syndromes: Revised nosology, Villefranche, 1997 / P. Beighton, A. De Paepe, B. Steinmann, P. Tsigouras, R.J. Wenstrup // *Am. J. Med. Genet*. – 1998. – Vol. 77, № 1. – P. 31–37.
- 34 Grahame R. The revised (Brighton 1998) criteria for the diagnosis of benign joint hypermobility syndrome (BJHS). *J Rheumatol*. 2000;27:1777–1779.
- 35 Национальные рекомендации российского научного медицинского общества терапевтов по диагностике, лечению и реабилитации пациентов с дисплазиями соединительной ткани / Члены оргкомитета Мартынов А.И., Нечаева Г.И. // *Медицинский вестник Северного Кавказа*. - 2016. - Т. 11, № 1. - С. 2-76.

- 36 Наследственные и многофакторные нарушения соединительной ткани у детей. Алгоритмы диагностики. Тактика ведения. Проект Российских рекомендаций /Кадурин Т.И., Гнусаев С.Ф., сопредседатели рабочей группы // Медицинский вестник Северного Кавказа. - 2015. - Т. 10, № 1. - С. 5-35.
- 37 Диагностика и лечение наследственных и мультифакториальных нарушений соединительной ткани Национальные клинические рекомендации. БОК, 2014 г.
- 38 Земцовский Э.В., Малев Э.Г. Малые аномалии сердца и диспластические фенотипы: Монография. – СПб.: Изд-во «ИВЭСЭП», 2012. – 160 с.
- 39 Мартынов, А.И. Диагностика и тактика ведения пациентов с дисплазией соединительной ткани в условиях первичной медико-санитарной помощи : методические рекомендации для врачей / А. И. Мартынов, В. М. Яковлев, Г. И. Нечаева [и др.]. – Омск, – 2013. – 133 с.
- 40 Нечаева, Г. И. Выявление и тактика ведения пациентов с недифференцированной дисплазией соединительной ткани : метод. рекомендации для врачей / Г. И. Нечаева, В. П. Конев, И. В. Друк [и др.] ; под ред. акад. А. И. Мартынова. – М. : РГ ПРЕ100, 2011. – 52 с.
- 41 Наследственные болезни: нац. руководство / гл.ред. : акад. РАМН Н.П. Бочков, акад. РАМН Е.К. Гинтер, акад. РАМН ВЛ. Пузырев. – М. : ГЭОТАР-Медиа, 2012. – 936 с.
- 42 [Сторожаков Г.И.] Болезни клапанов сердца / [Сторожаков Г.И.], Г.Е. Гендлин, О.А. Миллер. – М., Практика, 2012 – 200 с.
- 43 Pomianowski P., Elefteriades J. A. The genetics and genomics of thoracic aortic disease //Annals of cardiothoracic surgery. – 2013. – Т. 2. – №. 3. – С. 271.
- 44 Milewicz DM, Østergaard JR, Ala-Kokko LM, et al. De novo ACTA2 mutation causes a novel syndrome of multisystemic smooth muscle dysfunction. Am J Med Genet A. 2010;152A:2437–43.
- 45 Ramanath V. S. et al. Acute aortic syndromes and thoracic aortic aneurysm //Mayo Clinic Proceedings. – Elsevier, 2009. – Т. 84. – №. 5. – С. 465-481.
- 46 Elefteriades J. A. Thoracic aortic aneurysm: reading the enemy's playbook //Current problems in cardiology. – 2008. – Т. 33. – №. 5. – С. 203-277.
- 47 Bickerstaff LK, Pairolero PC, Hollier LH, et al. Thoracic aortic aneurysms: a population-based study. Surgery; 92: 1103-9, 1982.
- 48 Arias E. et all. Deaths : Preliminary Data for 2001 / E. Arias et al // National Vital Statistics Reports. - 2003 – N. 5, Vol.51. – P.1-45.
- 49 Lindsay M. E., Dietz H. C. Lessons on the pathogenesis of aneurysm from heritable conditions //Nature. – 2011. – Т. 473. – №. 7347. – С. 308-316.
- 50 Hoyert, D. - Deaths : Preliminary Data for 2009 / D. Hoyert, et all. // National Vital Statistics Reports. - 2011 – N. 4, Vol.59. – P.1-69.
- 51 Sutton J.P., Ho S.Y., Anderson R.H. // Ann. Thorac. Surg. 1995. Vol. 59, P. 419-427
- 52 Devereux RB, de Simone G, Arnett DK. et al. Normal limits in relation to age, body size and gender of two-dimensional echocardiographic aortic root dimensions in persons ≥ 15 years of age. Am J Cardiol 2012;110:1189–1194.
- 53 Roman MJ, Devereux RB, Kramer-Fox R, O’Loughlin J. Two-dimensional echocardiographic aortic root dimensions in normal children and adults. Am J Cardiol 1989; 64:507–512.
- 54 Kalsch H, Lehmann N, Mohlenkamp S, Becker A, Moebus S, Schmermund A, Stang A, Mahabadi AA, Mann K, Jockel KH, Erbel R, Eggebrecht H. Body-surface adjusted aortic reference diameters for improved identification of patients with thoracic aortic aneurysms: results from the population-based Heinz Nixdorf Recall study. Int J Cardiol 2013;163:72–78.

55 Rogers IS, Massaro JM, Truong QA, Mahabadi AA, Kriegel MF, Fox CS, Thanassoulis G, Isselbacher EM, Hoffmann U, O'Donnell CJ. Distribution, determinants, and normal reference values of thoracic and abdominal aortic diameters by computed tomography (from the Framingham Heart Study). *Am J Cardiol* 2013;111: 1510–1516.

56 Lam CS, Xanthakis V, Sullivan LM, Lieb W, Aragam J, Redfield MM, Mitchell GF, Benjamin EJ, Vasan RS. Aortic root remodeling over the adult life course: longitudinal data from the Framingham Heart Study. *Circulation* 2010;122:884–890.

57 Vriz O, Driussi C, Bettio M, Ferrara F, D'Andrea A, Bossone E. Aortic root dimensions and stiffness in healthy subjects. *Am J Cardiol* 2013; 112:1224–1229.

58 Pees C, Laccone F, Hagl M, Debrauwer V, Moser E, Michel-Behnke I. Usefulness of losartan on the size of the ascending aorta in an unselected cohort of children, adolescents, and young adults with Marfan syndrome. *Am J Cardiol* 2013;112:1477 – 1483.

59 Faivre L, et al. Effect of mutation type and location on clinical outcome in 1,013 probands with Marfan syndrome or related phenotypes and FBN1 mutations: an international study. *Am J Hum Genet* 2007;81:454 – 466.

60 Vaughan C.J., Casey M., He J. et al. Identification of a chromosome 11q23.2-q24 locus for familial aortic aneurysm disease, a genetically heterogeneous disorder // *Circulation*. — 2001. — Vol. 103. — P. 2469–2475.

61 Guo D., Hasham S., Kuang S.Q. et al. Familial thoracic aortic aneurysms and dissections: genetic heterogeneity with a major locus mapping to 5q13-14 // *Circulation*. — 2001. — Vol. 103. — P. 2461–2468.

62 Milewicz D.M., Regalado E. (2006) Thoracic aortic aneurysms and aortic dissections. *GeneReviews®* [Internet] (Initial Posting: February 13, 2003; Last Revision: January 12, 2012).

63 Mátyás G, Arnold E, Carrel T, Baumgartner D, Boileau C, Berger W, Steinmann B. Identification and in silico analyses of novel TGFBR1 and TGFBR2 mutations in Marfan syndrome-related disorders. *Hum Mutat.* 2006;27:760–9.

64 Zhu L., Vranckx R., Khau Van Kien P. et al. Mutations in myosin heavy chain 11 cause a syndrome associating thoracic aortic aneurysm/aortic dissection and patent ductus arteriosus // *Nat. Genet.* — 2006. — Vol. 38. — P. 343–349.

65 Wang L, Guo DC, Cao J, Gong L, Kamm KE, et al. Mutations in myosin light chain kinase cause familial aortic dissections. *Am J Hum Genet.* 2010;87:701–7.

66 Clifton MA. Familial abdominal aortic aneurysms. *Br J Surg* 1977;64:765–766.

67 Barbier, M., Gross, M.-S., Aubart, M. et al. MFAP5 loss-of-function mutations underscore the involvement of matrix alteration in the pathogenesis of familial thoracic aortic aneurysms and dissections. *Am. J. Hum. Genet.* 95: 736-743, 2014

68 Guo D. et al. MAT2A mutations predispose individuals to thoracic aortic aneurysms // *The American Journal of Human Genetics*. – 2015. – Т. 96. – №. 1. – С. 170-177.

69 Pannu H, Tran-Fadulu V, Papke CL, Scherer S, Liu Y, et al. MYH11 mutations result in a distinct vascular pathology driven by insulin-like growth factor 1 and angiotensin II. *Hum Mol. Genet.* 2007;16:2453–62.

70 Рудой, А.С. Заболевания верхних отделов желудочно-кишечного тракта у лиц молодого возраста, ассоциированные с наследственными нарушениями соединительной ткани (особенности клинической картины, этиологии, патоморфогенеза и прогноза клинического течения): автореф. дис. д-ра мед. наук: 14.01.04;14.03.09. - ВМедА. – СПб., 2009. – 49 с.

71 Рудой, А.С. Оценка профибротических иммуногистохимических показателей в слизистой оболочке желудка у пациентов с синдромом Марфана / Рудой А.С., Урываев А. М. // *Материалы X Национального конгресса терапевтов, Москва, 14 – 16 октября 2015 г. Терапия*. – 2015. — Приложение С. 138.

72 Рудой, А.С. Сывороточные уровни TGFβ у пациентов с синдромом Марфана и «серологическая томография аорты» / Рудой А.С., Урываев А. М. // Материалы X Национального конгресса терапевтов, Москва, 14 – 16 октября 2015 г. Терапия. – 2015. — Приложение С. 137.

73 Москалев, А.В. Рудой, А.С. Общая иммунология с основами клинической иммунологии. Учебное пособие. / А.В.Москалев, В.Б.Сбойчаков, А.С.Рудой. – М.: ГЭОТАР-Медиа, 2015. 352 с.

74 Рудой, А.С. Роль ТФРβ-индукции и гастроинтестинальных миофибробластов в патоморфогенезе хронического гастрита при синдроме Марфана и марфаноподобных состояниях / А.М. Урываев, А.С. Рудой // Новые исследования молодых ученых - 2015: сб. научн. работ / под ред. А.В. Сикорского, О.К. Кулаги – Минск : БГМУ, 2015. – С.176 - 182 с.

75 Рудой, А.С. Роль TGFβ-индукции и гастроинтестинальных миофибробластов в патоморфогенезе хронического гастрита у пациентов с синдромом Марфана и марфаноподобными состояниями / А.С. Рудой, Т.А. Летковская, А.М. Урываев, И.П.Реуцкий // Экспериментальная и клиническая гастроэнтерология. – 2016. – № 6. – С. 14-18.

76 Gesell O. Wandnekrosen der Aorta als selbständige Erkrankung und ihre Beziehung zur Spontanruptur. Virchows Arch Pathol Anat Physiol Klin Med. 1928: 1–36.

77 Erdheim J. Medionecrosis aortae idiopathica (cystica). Virchows Arch Pathol Anat Physiol Klin Med. 1929: 454–79.

78 Hollister DW, Godfrey M, Sakai LY, et al. Immunohistologic abnormalities of the microfibrillar-fibrillar system in the Marfan syndrome. N Engl J Med. 1990; 323: 152–9

79 Jeremy RW, Huang H, Hwa J, et al. Relation between age, arterial distensibility, and aortic dilatation in the Marfan syndrome. Am J Cardiol. 1994; 74: 369–73.

80 Dietz HC. TGF-β in the pathogenesis and prevention of disease: a matter of aneurysmic proportions. J. Clin. Invest. 2010; 120 :403–407.

81 Francke U, Berg MA, Tynan K, Brenn T, Liu W. Gly1127Ser mutation in an EGF-like domain of the fibrillin-1 gene is a risk factor for ascending aortic aneurysm and dissection. Am J Hum Genet. 1995;56:1287–96.

82 Szabo, Z. et al. Aortic aneurysmal disease and cutis laxa caused by defects in the elastin gene. J. Med. Genet. 43, 255–258 (2006).

83 Dasouki M, et al. Compound heterozygous mutations in fibulin-4 causing neonatal lethal pulmonary artery occlusion, aortic aneurysm, arachnodactyly, and mild cutis laxa. J. Med. Genet. A. 2007; 143A :2635–2641.

84 Bergen AA, et al. Mutations in ABCC6 cause pseudoxanthoma elasticum. Nature Genet. 2000; 25 :228–231.]

85 Nicod P. et al. Familial aortic dissecting aneurysm. J Am Coll Cardiol 1989;13: 811–819.

86 Guo D.C., Pannu H., Tran-Fadulu V. et al. Mutations in smooth muscle alpha-actin (ACTA2) lead to thoracic aortic aneurysms and dissections. Nat. Genet 2007; 39:1488–1493.

87 Reul GJ, Cooley DA, Hallman GL, Reddy SB, Kyger ER 3rd, Wukasz DC. Dissecting aneurysm of the descending aorta. Improved surgical results in 91 patients. Arch Surg 1975;110:632–640.

88 Svensson LG, Labib SB et al. Intimal tear without hematoma: an important variant of aortic dissection that can elude current imaging techniques. Circulation 1999;99:1331–1336.

89 Sutherland A, Escano J, Coon TP. D-dimer as the sole screening test for acute aortic dissection: a review of the literature. Ann Emerg Med 2008;52:339–343.

90 Nozato T, Sato A, Hirose S, Hikita H, Takahashi A, Endo H, Imanaka-Yoshida K, Yoshida T, Aonuma K, Hiroe M. Preliminary study of serum tenascin-C levels as a diagnostic or prognostic biomarker of type B acute aortic dissection. Int J Cardiol 2013;168:4267–4269.

-
- 91 Rogers AM. et al. Sensitivity of the aortic dissection detection risk score, a novel guideline-based tool for identification of acute aortic dissection at initial presentation: results from the international registry of acute aortic dissection. *Circulation* 2011;123: 2213–2218.
- 92 Loscalzo ML, Goh DL, Loeys B, Kent KC, Spevak PJ, Dietz HC. Familial thoracic aortic dilation and bicommissural aortic valve: a prospective analysis of natural history and inheritance. *Am J Med Genet A*. 2007; 143A :1960–7.
- 93 Hagan PG. et al. The International Registry of Acute Aortic Dissection (IRAD): new insights into an old disease. *JAMA* 2000; 283:897–903.
- 94 Januzzi JL. et al. . Acute aortic dissection presenting with congestive heart failure: results from the International Registry of Acute Aortic Dissection. *J Am Coll Cardiol* 2005;46:733–735.
- 95 Gilon D. et al. Characteristics and in-hospital outcomes of patients with cardiac tamponade complicating type A acute aortic dissection. *Am J Cardiol* 2009;103:1029–1031.
- 96 Moro H, Hayashi J, Sogawa M. Surgical management of the ruptured aortic arch. *Ann Thorac Surg* 1999;67:593–594.
- 97 Klompas M. Does this patient have an acute thoracic aortic dissection? *JAMA* 2002; 287:2262–2272.
- 98 Janosi RA, Buck T, Erbel R. Mechanism of coronary malperfusion due to type-a aortic dissection. *Herz* 2009;34:478.
- 99 Bonnefoy E. et al. Significance of serum troponin I elevation in patients with acute aortic dissection of the ascending aorta. *Acta Cardiol* 2005;60:165–170.
- 100 Lemaire SA. et al. Randomized comparison of cold blood and cold crystalloid renal perfusion for renal protection during thoracoabdominal aortic aneurysm repair. *J Vasc Surg* 2009;49:11–19; discussion 19.
- 101 Di Eusanio M. et al. Clinical presentation, management, and short-term outcome of patients with type A acute dissection complicated by mesenteric malperfusion: observations from the International Registry of Acute Aortic Dissection. *J Thorac Cardiovasc Surg* 2013;145:p385–390e1.
- 102 Bossone E. et al. Stroke and outcomes in patients with acute type A aortic dissection. *Circulation* 2013;128:S175–S179.
- 103 von Kodolitsch Y. Intramural hematoma of the aorta: predictors of progression to dissection and rupture. *Circulation* 2003;107:1158–1163.
- 104 von Kodolitsch Y, Nienaber CA, Dieckmann C. Chest radiography for the diagnosis of acute aortic syndrome. *Am J Med* 2004;116:73–77.
- 105 Evangelista A, Flachskampf FA, Erbel R. Echocardiography in aortic diseases: EAE recommendations for clinical practice. *Eur J Echocardiogr* 2010;11:645–658.
- 106 Roman MJ, Rosen SE, Kramer-Fox R, Devereux RB. Prognostic significance of the pattern of aortic root dilation in the Marfan syndrome. *J Am Coll Cardiol*. 1993; 22 :1470–6.
- 107 Campens L. et al. Reference values for echocardiographic assessment of the diameter of the aortic root and ascending aorta spanning all age categories // *The American journal of cardiology*. – 2014. – T. 114. – №. 6. – C. 914-920.
- 108 Evangelista A. et al. Diagnosis of ascending aortic dissection by transesophageal echocardiography: utility of M-mode in recognizing artifacts. *J Am Coll Cardiol* 1996;27:102–10.
- 109 Ihara T. et al. Threedimensional workstation is useful for measuring the correct size of abdominal aortic aneurysm diameters. *Ann Vasc Surg* 2013;27:154–161.
- 110 Dugas A, Therasse E, Kauffmann C. et al. Reproducibility of abdominal aortic aneurysm diameter measurement and growth evaluation on axial and multiplanar computed tomography reformations. *Cardiovasc Intervent Radiol* 2012;35:779–787.
- 111 Agarwal PP. et al. Multidetector CT of thoracic aortic aneurysms. *Radiographics* 2009;29:537–552.

-
- 112 Tokuda Y. et al. Detection of thoracic aortic prosthetic graft infection with 18F-fluorodeoxyglucose positron emission tomography/computed tomography. *Eur J Cardiothorac Surg* 2013;43: 1183–1187.
- 113 Campens L. et al. Gene panel sequencing in heritable thoracic aortic disorders and related entities—results of comprehensive testing in a cohort of 264 patients // *Orphanet journal of rare diseases*. 2015, T.10, №.1. C.1-9.
- 114 Attias D. et al. Comparison of clinical presentations and outcomes between patients with TGFBR2 and FBN1 mutations in Marfan syndrome and related disorders // *Circulation*. 2009. T. 120. – №. 25. – C. 2541-2549.
- 115 Milewicz DM, Michael K, Fisher N. et al. Fibrillin-1 (FBN1) mutations in patients with thoracic aortic aneurysms. *Circulation*. 1996;94:2708–11.
- 116 Gupta PA, Wallis DD, Chin TO, et al. FBN2 mutation associated with manifestations of Marfan syndrome and congenital contractural arachnodactyly. *J Med Genet*. 2004; 41 :e56.
- 117 Regalado ES, Guo DC, Villamizar C. et al. Exome sequencing identifies SMAD3 mutations as a cause of familial thoracic aortic aneurysm and dissection with intracranial and other arterial aneurysms. *Circ Res*. 2011;109:680–6.
- 118 Van de Laar IM, van der Linde D, Oei EH. et al. / Phenotypic spectrum of the SMAD3-related aneurysms-osteoarthritis syndrome. // *J Med Genet*. 2012 Jan; 49 (1):47-57.
- 119 Renard M. et al. Thoracic aortic-aneurysm and dissection in association with significant mitral valve disease caused by mutations in TGFB2 // *International journal of cardiology*. 2013, T.165. – №. 3. – C. 584-587.
- 120 Andrabi, Sara, et al. "SMAD4 mutation segregating in a family with juvenile polyposis, aortopathy, and mitral valve dysfunction." *American Journal of Medical Genetics Part A* 155.5 (2011): 1165-1169.
- 121 Teekakirikul P. et al. "Thoracic aortic disease in two patients with juvenile polyposis syndrome and SMAD4 mutations." *American Journal of Medical Genetics Part A* 161.1 (2013): 185-191.
- 122 Wessels M.W., Catsman-Berrevoets C.E., Mancini G.M. et al. Three new families with arterial tortuosity syndrome // *Am.J. Med. Genet. A*. — 2004. — Vol. 131. — P. 134–143.
- 123 Burger H.G. Hormone therapy in the WHI era // *Aust N Z J Obstet Gynaecol*. — 2006. — Vol. 46(2). — P. 84–91.
- 124 Coucke P. J. et al. Mutations in the facilitative glucose transporter GLUT10 alter angiogenesis and cause arterial tortuosity syndrome // *Nature genetics*. – 2006. – T. 38. – №. 4. – C. 452-457.
- 125 Dawson, P. A., Mychaleckyj, J. C., Fossey, S. C., Mihic, S. J., Craddock, A. L., Bowden, D. W. Sequence and functional analysis of GLUT10: a glucose transporter in the type 2 diabetes-linked region of chromosome 20q12-13.1. *Molec. Genet. Metab*. 74: 186-199, 2001.
- 126 McVie-Wylie, A. J., Lamson, D. R., Chen, Y. T. Molecular cloning of a novel member of the GLUT family of transporters, SLC2A10 (GLUT10), localized on chromosome 20q13.1: a candidate gene for NIDDM susceptibility. *Genomics* 72: 113-117, 2001.
- 127 Davis S.R, Dinatale I, Rivera-Woll L, Davison S. Postmenopausal hormone therapy: from monkey glands to transdermal patches // *J Endocrinol*. — 2005. — Vol. 185 (2). — P. 207–222.
- 128 Valimaki M.J., Laitinen K.A., Tahtela R.K et al. The effects of transdermal estrogen therapy on bone mass and turnover in early postmenopausal smokers: a prospective, controlled study // *Am. J. Obstet. Gynecol*. — 2003. — Vol. 189. — P. 1213–1220.
- 129 Paschalis E.P., Boskey A.L., Kassem M., Eriksen E.F. Effect of hormone replacement therapy on bone quality in early postmenopausal women // *J. Bone Miner. Res*. — 2003. — Vol. 18. — P. 955–959.

-
- 130 Haitzema T., Westermann C.J., Overton T.T.C et al. Hereditary haemorrhagic teleangiectasia (Osler-Weber-Rendu Disease) // *Arch Intern Med*, 1996, v. 156, p. 714-719.
- 131 Chaer RA, Vasoncelos R, Marone LK. et al. Makaroun MS. Synchronous and metachronous thoracic aneurysms in patients with abdominal aortic aneurysms. *J Vasc Surg* 2012;56:1261 – 1265.
- 132 [Tilson MD](#), [Seashore MR](#). Fifty families with abdominal aortic aneurysms in two or more first-order relatives. *Am J Surg*. 1984; 147 :551–3.
- 133 Gretarsdottir, S et al, Baas AF, Thorleifsson G, / Genome-wide association study identifies a sequence variant within the DAB2IP gene conferring susceptibility to abdominal aortic aneurysm // Gretarsdottir, S et al, Baas AF, Thorleifsson G, *Nat Genet*. 2010;42:692–7.
- 134 Nistri S, Basso C, Marzari C, Mormino P, Thiene G. Frequency of bicuspid aortic valve in young male conscripts by echocardiogram. *Am J Cardiol* 2005; 96:718 – 721.
- 135 Movahed M.R., Hepner A.D., Ahmadi-Kashani M. Echocardiographic prevalence of bicuspid aortic valve in the population // *Heart. Lung. Circ.* — 2006. — Vol. 15. — P. 297–299.
- 136 Basso C., Boschello M., Perrone C. et al. An echocardiographic survey of primary school children for bicuspid aortic valve // *Am. J. Cardiol.* — 2004. — Vol. 93. — P. 661–663.
- 137 Ando M, Okita Y, Morota T, Takamoto S. Thoracic aortic aneurysm associated with congenital bicuspid aortic valve. *Cardiovasc Surg* 1998; 6:629 – 634.
- 138 Guo, D., Regalado, E., Casteel, D. E. et al. Recurrent gain-of-function mutation in PRKG1 causes thoracic aortic aneurysms and acute aortic dissections. *Am. J. Hum. Genet.* 93: 398-404, 2013.
- 139 Burgoyne, J. R., Madhani, M., Cuello, F., Charles, R. L., Brennan, J. P., Schroder, E., Browning, D. D., Eaton, P. Cysteine redox sensor in PKGI-alpha enables oxidant-induced activation. *Science* 317: 1393-1397, 2007.
- 140 Shiga T, Wajima Z, Apfel CC, Inoue T, Ohe Y. Diagnostic accuracy of transesophageal echocardiography, helical computed tomography, and magnetic resonance imaging for suspected thoracic aortic dissection: systematic review and meta-analysis. *Arch Intern Med* 2006;166:1350–1356.
- 141 Quint LE, Francis IR, Williams DM, Bass JC, Shea MJ, Frayer DL, Monaghan HM, Deeb GM. Evaluation of thoracic aortic disease with the use of helical CT and multi-planar reconstructions: comparison with surgical findings. *Radiology* 1996;201:37–41.
- 142 Nienaber CA, von Kodolitsch Y, Nicolas V, Siglow V, Piepho A, Brockhoff C, Koschyk DH, Spielmann RP. The diagnosis of thoracic aortic dissection by non-invasive imaging procedures. *N Engl J Med* 1993;328:1–9.
- 143 Flachskampf FA, Badano L, Daniel WG, Feneck RO, Fox KF, Fraser AG, Pasquet A, Pepi M, Perez de Isla L, Zamorano JL, Roelandt JR, Pierard L. Recommendations for transoesophageal echocardiography: update 2010. *Eur J Echocardiogr* 2010;11: 557–576.
- 144 Erbel R, Mohr-Kahaly S, Oelert H, Iversen S, Jakob H, Thelen M, Just M, Meyer J. Diagnostic goals in aortic dissection. Value of transthoracic and transesophageal echocardiography]. *Herz* 1992;17:321–337
- 145 Johnston K.W. et al. Suggested standards for reporting on arterial aneurysms. Subcommittee on Reporting Standards for Arterial Aneurysms, Ad Hoc Committee on Reporting Standards, Society for Vascular Surgery and North American Chapter, International Society for Cardiovascular Surgery // *J. Vasc. Surg.* — 1991. — Vol. 13, № 3. — P. 452–458
- 146 Hannuksela M., Lundqvist S., Carlberg B. Thoracic aorta: dilated or not? // *Scand. Cardiovasc. J.* — 2006. — Vol. 40, № 3. — P. 175–178.
- 147 Braverman AC, Thompson RW, Sanchez LA. Diseases of the aorta. In: Bonow RO, Mann DL, Zipes DP, Libby P, (eds). *Braunwald's Heart Disease*. 9th ed. Philadelphia: Elsevier Saunders; 2012, p1309–1337.

-
- 148 Pelliccia A, Di Paolo FM, Quattrini FM. Aortic root dilatation in athletic population. *Prog Cardiovasc Dis* 2012;54:432–437.
- 149 Detaint D. et al. Aortic dilatation patterns and rates in adults with bicuspid aortic valves: a comparative study with Marfan syndrome and degenerative aortopathy. *Heart* 2014; 100: 126 – 134.
- 150 Walter MA, Melzer RA, Schindler C, Muller-Brand J, Tyndall A, Nitzsche EU. The value of [18F]FDG-PET in the diagnosis of large-vessel vasculitis and the assessment of activity and extent of disease. *Eur J Nucl Med Mol Imaging* 2005;32:674–681.
- 151 Albornoz G, Coady MA, Roberts M. et al. Familial thoracic aortic aneurysms and dissections: incidence, modes of inheritance, and phenotypic patterns. *Ann Thorac Surg* 2006;82:1400 – 1405.
- 152 Kuzmik GA, Sang AX, Elefteriades JA. Natural history of thoracic aortic aneurysms. *J Vasc Surg* 2012;56:565 – 571.
- 153 Elefteriades JA. Indications for aortic replacement. *J Thorac Cardiovasc Surg* 2010;140:S5 – S9; discussion S45 – S51.
- 154 Kari FA, Russe MF, Peter P, Blanke P, Rylski B, Euringer W, Beyersdorf F, Siepe M. Late complications and distal growth rates of Marfan aortas after proximal aortic repair. *Eur J Cardiothorac Surg* 2013;44:163–171.
- 155 Coady MA, Rizzo JA, Hammond GL. et. al. What is the appropriate size criterion for resection of thoracic aortic aneurysms? *J Thorac Cardiovasc Surg* 1997;113:476–491.
- 156 Loeys BL. Aneurysm syndromes caused by mutations in the TGF-beta receptor / Loeys BL, Schwarze U, Holm T // *N Engl J Med*. 2006;355:788–98.
- 157 Tran-Fadulu V, Pannu H, Kim DH, Vick GW, Lonsford CM, Lafont AL, Boccalandro C, Smart S, Peterson KL, Hain JZ, Willing MC, Coselli JS, LeMaire SA, Ahn C, Byers PH, Milewicz DM. Analysis of multigenerational families with thoracic aortic aneurysms and dissections due to TGFBR1 or TGFBR2 mutations. *J Med Genet*. 2009;46:607–13.
- 158 Karthikesalingam A, Bahia SS, Patterson BO, Peach G, Vidal-Diez A, Ray KK, Sharma R, Hinchliffe RJ, Holt PJ, Thompson MM. The shortfall in long-term survival of patients with repaired thoracic or abdominal aortic aneurysms: retrospective case-control analysis of hospital episode statistics. *Eur J Vasc Endovasc Surg* 2013;46:533 – 541.
- 159 Freiberg MS, Arnold AM, Newman AB, Edwards MS, Kraemer KL, Kuller LH. Abdominal aortic aneurysms, increasing infrarenal aortic diameter, and risk of total mortality and incident cardiovascular disease events: 10-year follow-up data from the Cardiovascular Health Study. *Circulation* 2008;117:1010 – 1017.
- 160 Hultgren R, Larsson E, Wahlgren CM, Swedenborg J. Female and elderly abdominal aortic aneurysm patients more commonly have concurrent thoracic aortic aneurysm. *Ann Vasc Surg* 2012;26:918 – 923
- 161 Diwan A., Sarkar R, Stanley JC, Zelenock GB, Wakefield TW. Incidence of femoral and popliteal artery aneurysms in patients with abdominal aortic aneurysms. *J Vasc Surg* 2000;31:863 – 869.
- 162 Aboyans V, Criqui MH, Abraham P, Allison MA, Creager MA, Diehm C, Fowkes FG, Hiatt WR, Jonsson B, Lacroix P, Marin B, McDermott MM, Norgren L, Pande RL, Preux PM, Stoffers HE, Treat-Jacobson D. Measurement and interpretation of the ankle-brachial index: a scientific statement from the American Heart Association. *Circulation* 2012;126:2890 – 2909
- 163 Pomianowski P., Elefteriades J.A. Practical genetics of thoracic aortic aneurysm. *Prog Cardiovasc Dis*. 2013 Jul-Aug;56(1):57-67. doi: 0.1016/j.pcad.2013.06.002.
- 164 Davies RR, Gallo A, Coady MA, Tellides G, Botta DM, Burke B, Coe MP, Kopf GS, Elefteriades JA. Novel measurement of relative aortic size predicts rupture of thoracic aortic aneurysms. *Ann Thorac Surg* 2006;81:169 – 177.

-
- 165 Guidelines on the management of valvular heart disease (ESC/EACTS). *European Heart Journal* 2012; 19 (33):2451-2496.
- 166 Jondeau G, Detaint D, Tubach F, et al. Aortic event rate in the Marfan population: a cohort study. *Circulation* 2012;125:226 – 232.
- 167 Loeys BL, Schwarze U, Holm T, Callewaert BL, Thomas GH, Pannu H, De Backer JF, Oswald GL, Symoens S, Manouvrier S, Roberts AE, Faravelli F, Greco MA, Pyeritz RE, Milewicz DM, Coucke PJ, Cameron DE, Braverman AC, Byers PH, De Paepe AM, Dietz HC. Aneurysm syndromes caused by mutations in the TGF-beta receptor. *N Engl J Med* 2006;355:788–798.
- 168 Gravholt CH, Landin-Wilhelmsen K, Stochholm K, Hjerrild BE, Ledet T, Djurhuus CB, Sylven L, Baandrup U, Kristensen BO, Christiansen JS. Clinical and epidemiological description of aortic dissection in Turner's syndrome. *Cardiol Young* 2006;16:430 – 436.
- 169 Michelena HI, Khanna AD, Mahoney D, Margaryan E, Topilsky Y, Suri RM, Eidem B, Edwards WD, Sundt TM 3rd, Enriquez-Sarano M. Incidence of aortic complications in patients with bicuspid aortic valves. *JAMA* 2011;306:1104–1112.
- 170 Lacro R. V. et al. Atenolol versus losartan in children and young adults with Marfan's syndrome // *New England Journal of Medicine*. – 2014. – T. 371. – №. 22. – C. 2061-2071.) Forteza A. et al. Efficacy of losartan vs. atenolol for the prevention of aortic dilation in Marfan syndrome: a randomized clinical trial // *European heart journal*. – 2015. – C. ehv575.
- 171 Groenink M. et al. Losartan reduces aortic dilatation rate in adults with Marfan syndrome: a randomized controlled trial / M. Groenink, W. Alexander, R. Franken1 et al. // *Eur. Heart J.* - 2013. (doi:10.1093/eurheartj/eh334).
- 172 Trindade P. T. Losartan treatment in adult patients with Marfan syndrome: can we finally COMPARE? // *European heart journal*. – 2013. – T. 34. – №. 45. – C. 3469-3471
- 173 Milleron O. et al. Marfan Sartan: a randomized, double-blind, placebo-controlled trial // *European heart journal*. – 2015. – C. ehv151.
- 174 Franken R. et al. Beneficial outcome of losartan therapy depends on type of FBN1 mutation in Marfan syndrome // *Circulation: Cardiovascular Genetics*. – 2015. – T. 8. – №. 2. – C. 383-388
- 175 Huntington K, Hunter AG, Chan KL. A prospective study to assess the frequency of familial clustering of congenital bicuspid aortic valve. *J Am Coll Cardiol* 1997; 30:1809 – 1812.
- 176 Clementi M, Notari L, Borghi A, Tenconi R. Familial congenital bicuspid aortic valve: a disorder of uncertain inheritance. *Am J Med Genet* 1996; 62:336 – 338.
- 177 Tutar E, Ekici F, Atalay S, Nacar N. The prevalence of bicuspid aortic valve in newborns by echocardiographic screening. *Am Heart J* 2005; 150:513 – 515.
- 178 Sievers HH, Schmidtke C. A classification system for the bicuspid aortic valve from 304 surgical specimens. *J Thorac Cardiovasc Surg* 2007; 133:1226 – 1233.
- 179 Siu SC, Silversides CK. Bicuspid aortic valve disease. *J Am Coll Cardiol* 2010; 55:2789 – 2800.
- 180 Chandra S, Lang RM, Nicolarsen J, Gayat E, Spencer KT, Mor-Avi V, Hofmann Bowman MA. Bicuspid aortic valve: inter-racial difference in frequency and aortic dimensions. *JACC Cardiovasc Imaging* 2012; 5:981 – 989.
- 181 Schaefer BM, Lewin MB, Stout KK. et al. The bicuspid aortic valve: an integrated phenotypic classification of leaflet morphology and aortic root shape. *Heart* 2008; 94:1634 – 1638.
- 182 Reed CM, Richey PA, Pulliam DA, Somes GW, Alpert BS. Aortic dimensions in tall men and women. *Am J Cardiol* 1993; 71:608 – 610.
- 183 Kinoshita N, Mimura J, Obayashi C, Katsukawa F, Onishi S, Yamazaki H. Aortic root dilatation among young competitive athletes: echocardiographic screening of 1929 athletes between 15 and 34 years of age. *Am Heart J* 2000; 139:723 – 728.

-
- 184 van Kimmenade RR, Kempers M, de Boer MJ, Loeys BL, Timmermans J. A clinical appraisal of different Z-score equations for aortic root assessment in the diagnostic evaluation of Marfan syndrome. *Genet Med* 2013; 15:528 – 532
- 185 Elefteriades JA. Indications for aortic replacement. *J Thorac Cardiovasc Surg* 2010;140:S5 – S9; discussion S45 – S51.
- 186 Della Corte A, Romano G, Tizzano F. et al. Echocardiographic anatomy of ascending aorta dilatation: correlations with aortic valve morphology and function. *Int J Cardiol* 2006; 113:320 – 326/
- 187 Fernandes SM, Sanders SP, Khairy P. et al. Morphology of bicuspid aortic valve in children and adolescents. *J Am Coll Cardiol* 2004; 44:1648 – 1651.
- 188 Tzemos N, Therrien J, Yip J. et al. Outcomes in adults with bicuspid aortic valves. *JAMA* 2008; 300:1317 – 1325.
- 189 Davies RR, Kaple RK, Mandapati D. et al. Natural history of ascending aortic aneurysms in the setting of an unreplaced bicuspid aortic valve. *Ann Thorac Surg* 2007; 83:1338 – 1344.
- 190 Etz CD, Zoli S, Brenner R. et al. When to operate on the bicuspid valve patient with a modestly dilated ascending aorta. *Ann Thorac Surg* 2010;90:1884–1890; discussion 1891–1892.
- 191 Fazel SS, Mallidi HR, Lee RS, Sheehan MP, Liang D, Fleischman D, Herfkens R, Mitchell RS, Miller DC. The aortopathy of bicuspid aortic valve disease has distinctive patterns and usually involves the transverse aortic arch. *J Thorac Cardiovasc Surg* 2008; 135:901 – 907, 907 e1 – e2.
- 192 Michelena HI, Desjardins VA, Avierinos JF, Russo A, Nkomo VT, Sundt TM, Pellikka PA, Tajik AJ, Enriquez-Sarano M. Natural history of asymptomatic patients with normally functioning or minimally dysfunctional bicuspid aortic valve in the community. *Circulation* 2008; 117:2776 – 2784.
- 193 Borger MA, Preston M, Ivanov J, Fedak PW, Davierwala P, Armstrong S, David TE. Should the ascending aorta be replaced more frequently in patients with bicuspid aortic valve disease? *J Thorac Cardiovasc Surg* 2004; 128:677 – 683.
- 194 Girdauskas E, Disha K, Borger MA, Kuntze T. Long-term prognosis of ascending aortic aneurysm after aortic valve replacement for bicuspid versus tricuspid aortic valve stenosis. *J Thorac Cardiovasc Surg* 2014; 147:276 – 282.
- 195 Davies RR, Kaple RK, Mandapati D. et al. Natural history of ascending aortic aneurysms in the setting of an unreplaced bicuspid aortic valve. *Ann Thorac Surg* 2007; 83:1338 – 1344.
- 196 Ciotti GR, Vlahos AP, Silverman NH. Morphology and function of the bicuspid aortic valve with and without coarctation of the aorta in the young. *Am J Cardiol* 2006; 98:1096 – 1102.
- 197 Fernandes S, Khairy P, Graham DA. Et al. Bicuspid aortic valve and associated aortic dilation in the young. *Heart* 2012;98:1014–1019.
- 198 Oliver JM, Alonso-Gonzalez R, Gonzalez AE, Gallego P, Sanchez-Recalde A, Cuesta E, Aroca A, Lopez-Sendon JL. Risk of aortic root or ascending aortic complications in patients with bicuspid aortic valve with and without coarctation of the aorta. *Am J Cardiol* 2009; 104:1001 – 1006.
- 199 Beaton AZ, Nguyen T, Lai WW, Chatterjee S, Ramaswamy P, Lytrivi ID, Parness IA, Srivastava S. Relation of coarctation of the aorta to the occurrence of ascending aortic dilation in children and young adults with bicuspid aortic valves. *Am J Cardiol* 2009; 103:266 – 270.
- 200 Ferencik M, Pape LA. Changes in size of ascending aorta and aortic valve function with time in patients with congenitally bicuspid aortic valves. *Am J Cardiol*. 2003;92:43–6.
- 201 Novaro GM, Griffin BP. Congenital bicuspid aortic valve and rate of ascending aortic dilatation. *Am J Cardiol*. 2004;93:525–6.
- 202 Elefteriades JA, Farkas EA. Thoracic aortic aneurysm clinically pertinent controversies and uncertainties. *J Am Coll Cardiol* 2010; 55:841 – 857.

-
- 203 Novaro G.M. et al. Features and predictors of ascending aortic dilatation in association with a congenital bicuspid aortic valve. *Am J Cardiol* 2003; 92:99 – 101.]
- 204 Keane M.G. et al. Bicuspid aortic valves are associated with aortic dilatation out of proportion to coexistent valvular lesions. *Circulation* 2000; 102:III35 – III39.
- 205 Andrus BW, O'Rourke DJ, Dacey LJ, Palac RT. Stability of ascending aortic dilatation following aortic valve replacement. *Circulation* 2003; 108 Suppl 1:II295 – II299.
- 206 Garg V, Muth AN, Ransom JF, Schluterman MK, Barnes R, King IN, Grossfeld PD, Srivastava D. Mutations in NOTCH1 cause aortic valve disease. *Nature* 2005; 437:270 – 274.]
- 207 Bonow RO. Bicuspid aortic valves and dilated aortas: a critical review of the ACC/ AHA practice guidelines recommendations. *Am J Cardiol* 2008; 102:111 – 114.
- 208 Hope MD, Meadows AK, Hope TA, Ordovas KG, Reddy GP, Alley MT, Higgins CB. Evaluation of bicuspid aortic valve and aortic coarctation with 4D flow magnetic resonance imaging. *Circulation* 2008; 117:2818 – 2819.
- 209 Cotrufo M, Della Corte A, De Santo LS, Quarto C, De Feo M, Romano G, Amarelli C, Scardone M, Di Meglio F, Guerra G, Scarano M, Vitale S, Castaldo C, Montagnani S. Different patterns of extracellular matrix protein expression in the convexity and the concavity of the dilated aorta with bicuspid aortic valve: preliminary results. *J Thorac Cardiovasc Surg* 2005; 130:504 – 511.
- 210 Biner S, Rafique AM, Ray I, Cuk O, Siegel RJ, Tolstrup K. Aortopathy is prevalent in relatives of bicuspid aortic valve patients. *J Am Coll Cardiol* 2009; 53:2288 – 2295.
- 211 Van der Linde D, Rossi A, Yap SC. et al. Ascending aortic diameters in congenital aortic stenosis: cardiac magnetic resonance versus transthoracic echocardiography. *Echocardiography* 2013; 30:497 – 504.
- 212 Kang JW, Song HG, Yang DH, et al. Association between bicuspid aortic valve phenotype and patterns of valvular dysfunction and bicuspid aortopathy: comprehensive evaluation using MDCT and echocardiography. *J Am Coll Cardiol Img.* 2013;6:150–61.
- 213 Pietro DA, Voelkel AG, Ray BJ, et al. Reproducibility of echocardiography. A study evaluating the variability of serial echocardiographic measurements. *Chest.* 1981;79:29–32.
- 214 Hartnell GG. Imaging of aortic aneurysms and dissection: CT and MRI. *J Thorac Imaging.* 2001;16:35–46.
- 215 Svensson LG, Kim KH, Blackstone EH, et al. Bicuspid aortic valve surgery with proactive ascending aorta repair. *J Thorac Cardiovasc Surg.* 2011;142:622–9, 629.
- 216 Park CB, Greason KL, Suri RM, et al. Fate of nonreplaced sinuses of Valsalva in bicuspid aortic valve disease. *J Thorac Cardiovasc Surg.* 2011;142:278–84.
- 217 Pachulski RT, Weinberg AL, Chan KL. Aortic aneurysm in patients with functionally normal or minimally stenotic bicuspid aortic valve. *Am J Cardiol.* 1991;67:781–2.